Orthopédie dento-faciale
Odontologie pédiatrique

Collection *Internat en Odontologie*

Orthopédie dento-faciale
Odontologie pédiatrique

Sous la Direction de

Nicolas DAVIDO et Kazutoyo YASUKAWA

Avec la collaboration de

Elisabeth DURSUN

Claire-Hélène MAIRE

Larissa MEYER

3e tirage

MALOINE

www.maloine.fr

2014

Chez le même éditeur

Anatomie dentaire *-Application à la pratique de la chirurgie dentaire-,* par Woelfel J.B., Scheid R.C.

Microbiologie en odonto-stomatologie, par Chardin H., Barsotti O., Bonnaure-Mallet M.

Urgences au cabinet dentaire, par Grubwieser G.J., Baubin M.A., Strobl H.J., Zangerle R.B.

Dorosz, Guide pratique des médicaments 2014, 33e édition, par Vital Durand D., Le Jeunne C. et coll.

L'essentiel en anatomie, par Kamina P.

Guide pratique des analyses médicales, par Dieusaert P.

Examens de laboratoire, par Fiacre A., Plouvier E., Vincenot A.

Le Code de la propriété intellectuelle n'autorisant, aux termes de l'article L. 122-5 2e et 3e alinéas, d'une part, que les copies ou reproductions strictement réservées à l'usage privé du copiste et non destinées à une utilisation collective, et, d'autre part, que les analyses et les courtes citations dans le but d'exemple ou d'illustration, toute représentation ou reproduction intégrale ou partielle, faite sans le consentement de l'auteur ou de ses ayants droit ou ayants cause, est illicite (article L. 122-4 du Code de la propriété intellectuelle).

Cette représentation ou reproduction, par quelque procédé que ce soit, constituerait donc une contrefaçon sanctionnée par les articles L. 335-2 et suivants du CPI.

Tous droits de reproduction, d'adaptation et de traduction réservés pour tous pays.

© 2014, Éditions Maloine — 23 rue de l'École de médecine, 75006 Paris, France.

Dépôt légal : janvier 2014 — ISBN : 978-2-224-03395-8

Imprimé en Espagne

Liste des auteurs

- **Dr Nicolas DAVIDO :** Docteur en Chirurgie Dentaire. Spécialiste qualifié en Chirurgie Orale. Ancien Interne des Hôpitaux de Paris, Ancien Assistant Hospitalo-Universitaire (Université Paris Diderot).
- **Dr Kazutoyo YASUKAWA :** Docteur en Chirurgie Dentaire. Maître de Conférences des Universités – Praticien Hospitalier, département de Sciences Biologiques (Université de Lorraine).

Avec la collaboration :

Orthopédie Dento-Faciale :
- **Dr Claire-Hélène MAIRE :** Docteur en Chirurgie Dentaire. Ancien Interne des Hôpitaux de Paris, Certificat d'Études Cliniques Spéciales - Mention Orthodontie 4ème année (Université Paris Diderot)
- **Dr Larissa MEYER :** Docteur en Chirurgie Dentaire. Ancien Interne des Hôpitaux de Paris, Certificat d'Études Cliniques Spéciales - Mention Orthodontie 3ème année (Université Paris Diderot)

Odontologie Pédiatrique :
- **Dr Elisabeth DURSUN :** Docteur en Chirurgie Dentaire. Ancien Interne des Hôpitaux de Paris, Maître de Conférences des Universités – Praticien Hospitalier, département d'Odontologie Pédiatrique (Université Paris Descartes)

Préface

En France, il existe dorénavant trois filières de spécialisation. La première promotion de l'Internat en Odontologie, comme nous le connaissons actuellement, sortira en 2014 pour les filières Médecine bucco-dentaire (DESMBD) et Orthopédie dento-faciale (DESODF), et en 2015 pour la spécialité en Chirurgie orale (DESCO). Auparavant, l'Internat n'était pas spécialisant. L'innovation dans cet internat est la création de la filière MDB, la création d'un cursus à temps plein pour l'ODF par le biais du concours de l'Internat et la reconnaissance de la chirurgie orale en tant que spécialité.

Il est vrai, que contrairement aux DESODF et DESCO où les compétences acquises dans des domaines très ciblés semblent évidentes, le périmètre de compétences de la spécialisation en MBD peut paraître beaucoup plus flou car il est très vaste. Il est bien évident que chaque praticien spécialiste en MBD ne pourra acquérir toutes les compétences. C'est pourquoi, dans nos Facultés et nos services nous nous attachons et en accord avec la maquette nationale, d'orienter les internes vers des parcours personnalisés, qui permettront une offre globale de soins. Ces spécialistes en MBD seront capables seuls ou en équipe (avec les autres DES) de prendre en charge tout type de pathologie bucco-dentaire, des plus simples aux plus complexes, des moins spécifiques aux plus spécifiques. Ceci explique que le DESMDB qui a été pour longtemps affublé de « troisième filière » trouve tout son sens et est essentiel à notre profession.

Dans cette collection en trois volumes sur l'Internat en Odontologie, les auteurs se sont attachés à rendre les ouvrages pratiques pour la préparation et la réussite au concours de l'Internat en Odontologie, mais également à la réussite du deuxième cycle des études odontologiques qui a une finalité très clinique. Ces outils serviront également de référence aux internes de tous les DES en formation, mais aussi dans la pratique quotidienne des futurs chirurgiens-dentistes.

Cette collection est organisée par grandes thématiques (volume orthopédie dento-faciale - odontologie pédiatrique, volume médecine orale et chirurgie orale - parodontologie et volume odontologie conservatrice, endodontie – prothèses) et par items. Réalisés de manières claires et concises, ces items sont traités dans l'esprit du concours.

Je remercie tous les auteurs pour ce travail important et essentiel dans l'actualisation des connaissances en fonction des nouvelles données acquises de la science. Ces trois volumes seront, j'en suis persuadé, des références du moment. Il ne faut pas oublier, et cela n'est pas faute de le répéter à tous nos étudiants, qu'au-delà des examens ou des concours nous avons des patients à soigner et que nous nous devons toujours de proposer la thérapeutique la meilleure et la plus adaptée en fonction des connaissances actuelles.

Professeur Jean-Marc Martrette
Doyen de la Faculté d'Odontologie de Nancy
Responsable du service d'Odontologie du CHU de Nancy
Coordonnateur interrégional Nord-Est pour le DESMBD

Introduction

Si vous lisez ces quelques lignes, c'est que vous vous apprêtez à préparer l'Internat en Odontologie et nous vous en félicitons. Lorsque nous avons passé l'internat, celui-ci était non qualifiant et intéressait peu de candidats. Aujourd'hui, l'étudiant qui voudra exercer la chirurgie orale ou l'orthopédie dento-faciale n'aura plus d'autre choix que de préparer ce concours. Enfin, ceux qui souhaitent évoluer en milieu hospitalier, hospitalo-universitaire ou approfondir leurs compétences cliniques peuvent suivre la voie de la médecine bucco-dentaire.

A l'époque (pas si lointaine !), il n'existait pas d'ouvrage ou de collection dédiée à l'Internat en Odontologie. Nous avons passé beaucoup trop de temps (précieux) à chercher des documents en bibliothèques. Il s'agissait le plus souvent de volumineux traités ou d'articles en langue anglaise, finalement peu adaptés à la préparation au concours qui exige certes de solides connaissances de l'ensemble du programme, mais aussi une acquisition structurée et une vivacité d'esprit pour répondre aux questions posées en plaçant un maximum de mots clés, dans un laps de temps limité. Nous nous sommes donc astreints à résumer ces articles, rédiger des plans détaillés et mettre en avant ces mots clés sur des fiches afin d'être paré pour ce type d'épreuves.

Cette collection comprend 3 tomes : un tome odontologie pédiatrique et orthopédie dento-faciale ; un tome parodontologie, médecine orale et chirurgie orale ; un tome odontologie conservatrice, endodontie et prothèses. Ils n'ont pas la prétention de remplacer vos enseignements ni vos lectures. Ils sont là pour les compléter et surtout vous aider à raisonner et à en faire la synthèse, le plus efficacement possible. Ces tomes ont été réalisés en se basant sur les items exacts du programme de l'Internat en Odontologie et dans l'état d'esprit du concours et du futur interne. Vous y retrouverez des mots clés (souvent en gras), des plans détaillés avec un raisonnement de chaque item par « tiroirs » qui permet de ne rien oublier sur une copie de concours où chaque demi-point compte.

Ce travail a exclusivement été rédigé par des internes en fonction et anciens internes, aujourd'hui AHU, anciens AHU ou MCU-PH (que je remercie sincèrement, compte tenu de l'importance du travail engendré en plus de leurs activités hospitalière, universitaire, de recherche ou libérale) et de chaque spécialité ou domaine de compétence (chirurgie orale, parodontologie, odontologie pédiatrique, orthopédie dento-faciale, odontologie conservatrice, endodontie et prothèses) de façon à ce que la rédaction puisse rester dans l'état d'esprit du concours.

Nous avons essayé autant que possible de mettre en avant les recommandations les plus récentes dans chacune des disciplines. Ce sont ces consensus qui seront recherchés par vos correcteurs lors de l'examen.

Nous espérons que ce travail répondra à vos attentes et constituera une aide précieuse pour votre préparation et vos révisions.

Nous vous souhaitons bonne chance !

Pour les auteurs, Nicolas DAVIDO

Table des Matières

Liste des auteurs v
Préface vii
Introduction ix
Table des Matières xi
Abréviations dans les items d'Orthopédie Dento-Faciale xiii
Abréviations dans les items d'Odontologie Pédiatrique xv
ORTHOPEDIE DENTO-FACIALE 1
ITEM 27 : Croissance cranio-faciale 2
ITEM 28 : Bilan orthodontique : Examens cliniques et complémentaires 7
ITEM 29 : Imagerie en ODF 13
ITEM 30 : Les malocclusions de classe I 19
ITEM 31 : Les malocclusions de classe II 22
ITEM 32 : Les malocclusions de classe III 27
ITEM 33 et 34 : Dysharmonie dento-maxillaire et dento-dentaire 31
ITEM 35 : Les dysmorphoses du sens transversal 35
ITEM 36 : Les dysmorphoses du sens vertical 40
ITEM 37 : Critères de choix des avulsions en ODF 45
ITEMS 38 et 57 : Dents incluses et ODF / Inclusions dentaires 50
ITEM 39 : Orthodontie de l'adulte 58
ITEM 40 : Orthodontie et parodontologie 64
ITEM 41 : Orthodontie et prothèses 69
ITEM 42 : La récidive en ODF 73
ITEM 43 : Les effets iatrogènes des traitements orthodontiques 78
ITEM 44 : Contention et ODF 84
ITEM 45 : Dysfonctions et parafonctions en ODF 89
ITEM 46 : Age et indications thérapeutiques en ODF 96
ITEM 47 : Les traitements interceptifs en ODF 103
ITEM 48 : Thérapeutiques fonctionnelles et orthopédiques en ODF 109
ITEM 49 : Thérapeutiques mécaniques en ODF 115
ITEM 50 : Agénésies et ODF 121
ODONTOLOGIE PEDIATRIQUE 128
ITEM 59 : La traumatologie alvéolo-dentaire 129
ITEM 96 : Dentition et denture normale chez l'enfant 133
ITEM 97 : Les anomalies d'éruption 137
ITEM 98 : Les anomalies dentaires de nombre, de forme, de volume et de structure 141
ITEM 99 : Les anomalies de fonction chez l'enfant 146
ITEM 100 : Psychologie appliquée et prise en charge de l'enfant et de l'adolescent 151
ITEM 101 : Les pathologies de la dent temporaire 155
ITEM 102 : Les pathologies (carieuses) de la dent permanente immature 159
ITEM 103 : Les pathologies des muqueuses chez l'enfant et l'adolescent 163
ITEM 104 : Les répercussions bucco-dentaires des maladies de l'enfance 168

ITEM 105 : Les thérapeutiques dentino-pulpaires des dents temporaires 173
ITEM 106 : Reconstitutions coronaires des dents temporaires 177
ITEM 107 : La prothèse chez l'enfant 181
ITEM 108 : Spécificités des soins dentaires chez l'enfant à risque 185
ITEM 109 : La prescription médicamenteuse chez l'enfant 190
ITEM 110 : La traumatologie des dents temporaires et les séquelles 195
ITEM 111 : La traumatologie des dents permanentes immatures 201
ITEM 112 : Les urgences en odontologie pédiatrique : conduite à tenir 207

Abréviations dans les items d'Orthopédie dento-faciale

ATM	articulation temporo-mandibulaire
DAM	dysfonctions de l'appareil Manducateur
DDD	dysharmonie dento dentaire
DDM	dysharmonie dento maxillaire
DST	dysharmonie du sens transversal
FEO=FEB	force extra orale = force extra buccale
MIH	molar incisor hypoplasia
OIM	occlusion d'intercuspidation maximale
ORC	occlusion en relation centrée
SAHOS	syndrome d'apnées hypopnées obstructives du sommeil
TIM	tractions inter maxillaires

Abréviations dans les items d'Odontologie pédiatrique

Ø MD	diamètre mésio-distal
C	canine
CAT	conduite à tenir
CI	contre-indications
CP	canine permanente
CPP	coiffe pédodontique préformée
CT	canine temporaire
CVI	ciment verre ionomère
CVIMAR	ciment verre ionomère modifié par addition de résine
DP	dent permanente
DPI	dent permanente immature
DT	dent temporaire
DV	dimension verticale
EI	effets indésirables
I	incisive
IC	incisive centrale
ICM	intercuspidie maximale
IL	incisive latérale
IM	interactions médicamenteuses
IP	incisive permanente
IT	incisive temporaire
M	molaire
MP	molaire permanente
MR	système mordançage/rinçage
MSR	maturation, stabilité, rhizalyse
MT	molaire temporaire
PEI	porte-empreinte individuel
PM	prémolaire
RCI	risque carieux individuel
RIM	rapport inter-maxillaire
RX	radiographie
SAM	système auto-mordançant
TT	traitement
VAS	voies aériennes supérieures

ORTHOPÉDIE DENTO-FACIALE

ITEM 27 : Croissance cranio-faciale 2
ITEM 28 : Bilan orthodontique : Examens cliniques et complémentaires 7
ITEM 29 : Imagerie en ODF 13
ITEM 30 : Les malocclusions de classe I 19
ITEM 31 : Les malocclusions de classe II 22
ITEM 32 : Les malocclusions de classe III 27
ITEM 33 et 34 : Dysharmonie dento-maxillaire et dento-dentaire 31
ITEM 35 : Les dysmorphoses du sens transversal 35
ITEM 36 : Les dysmorphoses du sens vertical 40
ITEM 37 : Critères de choix des avulsions en ODF 45
ITEMS 38 et 57 : Dents incluses et ODF / Inclusions dentaires 50
ITEM 39 : Orthodontie de l'adulte 58
ITEM 40 : Orthodontie et parodontologie 64
ITEM 41 : Orthodontie et prothèses 69
ITEM 42 : La récidive en ODF 73
ITEM 43 : Les effets iatrogènes des traitements orthodontiques 78
ITEM 44 : Contention et ODF 84
ITEM 45 : Dysfonctions et parafonctions en ODF 89
ITEM 46 : Age et indications thérapeutiques en ODF 96
ITEM 47 : Les traitements interceptifs en ODF 103
ITEM 48 : Thérapeutiques fonctionnelles et orthopédiques en ODF 109
ITEM 49 : Thérapeutiques mécaniques en ODF 115
ITEM 50 : Agénésies et ODF 121

ITEM 27 : Croissance cranio-faciale

La croissance est un processus biologique quantitatif, qui se définit par « l'augmentation des dimensions de l'ensemble d'un corps organisé ou de l'une ou l'autre de ses parties » (dictionnaire SFODF). Il est indispensable de connaître les phénomènes de croissance cranio-faciale, car ils ***interviennent dans les traitements ODF*** *dès qu'ils s'adressent aux* ***jeunes*** *patients.*

1. RAPPELS DE MORPHOGENESE CRANIO-FACIALE

- La tête osseuse est constituée de plusieurs parties :

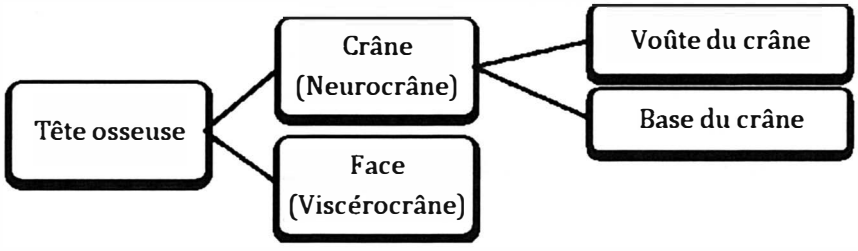

- Le massif cranio-facial est formé à partir des **bourgeons faciaux :**
  - Le **bourgeon frontonasal** permet la formation du **neurocrâne**, et participe à la formation du **viscérocrâne**.
  - Les 2 **bourgeons maxillaires** et les 2 **bourgeons mandibulaires** (issus du 1er arc branchial) participent à la formation du **viscérocrâne**.
- Le mésenchyme des bourgeons faciaux et des arcs branchiaux dérivent en partie **des cellules des crêtes neurales céphaliques.**
- **<u>Mécanismes d'ossification</u> :**

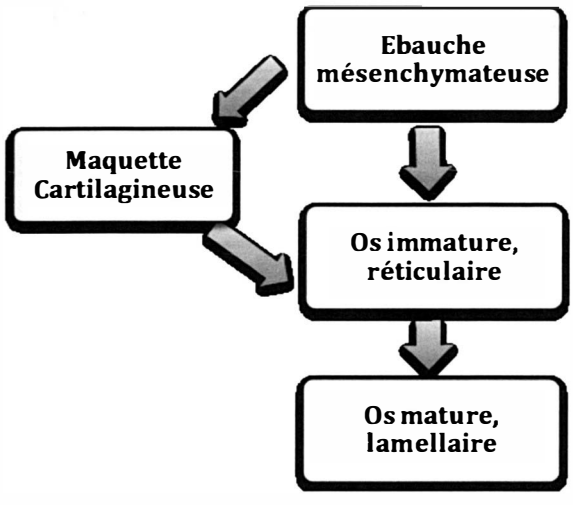

- Lorsque l'ossification se fait directement au sein du mésenchyme, on parle d'**ossification membraneuse.**
- Lorsque l'os est formé à partir d'une maquette cartilagineuse (cartilage hyalin), on parle d'**ossification enchondrale.**
- Pour certains os, il y a l'association des deux phénomènes : **ossification mixte.**
- La formation d'os réticulaire (immature) est l'**ossification primaire**.
- la maturation de l'os réticulaire en os lamellaire est appelée **ossification secondaire**.

- La **base du crâne** qui sépare l'étage céphalique de l'étage facial, se développe à partir d'une maquette cartilagineuse (le **chondrocrâne**), qui se transforme en tissu osseux par ossification **enchondrale**.
- La **voûte du crâne** (**desmocrâne**) se forme par ossification **membraneuse**.
- La **face** (viscérocrâne) se forme par ossification **mixte**, à prédominance **membraneuse**.

2. CROISSANCE DU SQUELETTE CRANIO FACIAL

2.1. Mécanismes de croissance

2.1.1. Croissance des os d'origine membraneuse

- Les os d'origine membraneuse font leur croissance :
  - Au niveau des **sutures membraneuses = <u>syndesmoses</u> +++**
  - Et à moindre mesure par des phénomènes de **remodelage** (apposition/résorption)
- Les syndesmoses correspondent à la persistance de tissu conjonctif entre les pièces osseuses en cours de croissance. Elles jouent un rôle de **joint rupteur et amortisseur de forces** entre les pièces osseuses. Selon Delaire, elles sont : de « merveilleux joints de dilatation à rattrapage automatique par prolifération conjonctive et ossification marginale ».
- Les sutures membraneuses n'ont pas d'activité spontanée de croissance : elles doivent être mises en tension. Leur croissance est stimulée par **l'environnement** (expansion des **matrices fonctionnelles**) : **<u>croissance adaptative</u>** (centres de **croissance secondaire**).

2.1.2. Croissance des os d'origine cartilagineuse

- Les os d'origine enchondrale font leur croissance :
  - Au niveau des **sutures cartilagineuses = <u>synchondroses</u>**
  - Et par phénomènes de **remodelage** (apposition/résorption)
- Les synchondroses correspondent à la persistance de tissu cartilagineux entre les pièces osseuses en cours de croissance. Ces moyens de jonction entre les pièces osseuses sont des centres de **croissance primaire**, qui ont un **<u>potentiel de croissance propre</u>** (contrôle **génétique +++** et hormonal), et sont très faiblement influencées par l'environnement. Les différentes synchondroses se ferment à des dates variables, et deviennent alors des **synostoses**.

2.2. Croissance de la base du crâne

- La base du crâne est composée des os :
  - **Frontal** (partie horizontale : basi frontal)
  - **Ethmoïde**
  - **Sphénoïde** (sauf ptérygoïde)
  - **Temporaux** (pyramide pétreuse)
  - **Occipital** (corps : basi-occipital)
- Selon Delaire, la base du crâne est le « **terrain à bâtir de la face** », qui y est appendue. La **longueur**, **<u>l'angulation</u>** (angle postérieur de la base du crâne = angle sphénoïdal), et la **largeur** de la base du crâne ont une influence sur l'apparition de dysmorphoses et de malocclusions.
- La croissance de la base du crâne est essentiellement assurée par l'activité des **sutures** (synchondroses), mais il existe également une croissance par remodelage, plus limitée.
- La croissance de la base du crâne est essentiellement réglée par les conditions **génétiques**, constitutionnelles (Delaire).

2.2.1. Action des synchondroses

- Croissance **en largeur** par les **synchondroses sagittales** (et parasagittales).

→ A **3 ans** toutes ces sutures sont fermées : la croissance suturale transversale est terminée.

- Croissance en **longueur** (sens antéro-postérieur) par les **synchondroses** à orientation **transversale.**

→ A **6-7 ans**, toutes les synchondroses de la partie antérieure de la base du crâne sont fermées, ce qui permet d'identifier des **zones stables** pour la réalisation de **superpositions**.
→ Seule la **suture sphéno-occipitale** reste active jusqu'à l'âge adulte : la base du crâne postérieure s'allonge et s'abaisse jusqu'à l'âge adulte.

2.3. Croissance de la voûte du crâne

- La voûte du crâne est composée des os :
  - **Frontal** (partie verticale)
  - **Temporaux** (écailles)
  - **Pariétaux**
  - **Sphénoïde** (face exocrânienne des grandes ailes)
  - **Occipital** (écaille)
- La croissance de la voûte du crâne est **adaptative**, elle est assurée par l'action des **sutures membraneuses**, (essentiellement stimulées par le **développement de l'encéphale**), mais aussi par des phénomènes de **remodelage** (apposition/résorption).

2.4. Croissance de la face

- La face obéit pour une part importante à l'expression des **fonctions oro-faciales** qui soutiennent et guident son développement dans les **trois sens de l'espace**.
- La croissance de la face est également guidée par l'**orientation de la base du crâne (angle basi-crânien),** et par la croissance de la **synchondrose sphéno-occipitale.**

2.4.1. Massif facial supérieur (complexe naso-maxillaire)

- Le massif facial supérieur est constitué des os :

- **maxillaire** +++
- zygomatique
- palatin
- vomer (impair et médian)
- lacrymal
- nasal

} Origine **membraneuse**

- cornet inférieur - - - - - - - - - Origine enchondrale

- Le **maxillaire** est appendu à la **partie antérieure** de la base du crâne. Il se forme de part et d'autre de la capsule nasale (cartilagineuse, qui dérive du chondrocrâne). Le maxillaire participe à la formation des fosses nasales, des cavités orbitaires, et de la cavité buccale. La croissance du complexe naso-maxillaire est assurée par action suturale et remodelage.

2.4.1.1. Croissance suturale

- Croissance transversale : assurée par les sutures sagittales (ex : suture intermaxillaire)
- Croissance verticale et antéro-postérieure **vers le bas et l'avant** par l'action des sutures obliques (ex : suture zygomatico-maxillaire)
- La croissance suturale de la face supérieure est guidée par **l'environnement +++** :
  - La poussée du **septum nasal** (cartilagineux, qui dérive du chondrocrâne) propulse les os propres du nez et la partie basse des os frontaux, et tracte le maxillaire **vers le bas et l'avant**

- Les **fonctions**, et plus particulièrement la fonction **linguale,** jouent un rôle **conformateur** dans la morphologie du palais en exerçant des forces qui stimulent la croissance suturale.

2.4.1.2. Remodelage périosté

- Croissance **verticale** **+++** avec notamment la **croissance alvéolaire** qui suit l'évolution des germes dentaires. Dans le sens vertical, la croissance par remodelage **s'additionne** à la croissance suturale.
- Croissance transversale : apposition face postérieure et face externe du maxillaire
- Croissance antéro-postérieure : importante zone de **résorption au niveau du point A**. Dans le sens sagittal, la croissance par remodelage **s'oppose** à la croissance suturale.

2.4.2. Massif facial inférieur : mandibule

- La **mandibule**, os impair et médian, est le seul os mobile de la face.
- Elle est reliée postérieurement à la **base du crâne** (condyle mandibulaire dans la cavité glénoïde de l'os temporal : ATM), et antérieurement au **maxillaire** (articulation dento-dentaire).
- La mandibule se forme par ossification **mixte** :
  - Ossification **membraneuse**, à l'extérieur du cartilage de Meckel
  - **Cartilages secondaires** (seul le **cartilage condylien** persiste après la naissance)
- Mécanismes de croissance de la mandibule :

2.4.2.1. Croissance suturale

- Elle est très minoritaire. La **suture symphysaire** qui permet un développement dans le sens transversal se ferme à l'âge de 1 an.

2.4.2.2. Croissance modelante (remodelage)

- Croissance en largeur et en longueur : elles sont très corrélées (principe du **« V » d'Enlow**)
- Croissance verticale : croissance alvéolaire +++ qui suit l'évolution des germes dentaires

2.4.2.3. Croissance condylienne

- Cartilage **condylien** : fin de croissance après la **puberté**
- Il semble que la **quantité** de croissance condylienne soit **génétiquement** déterminée.
- La **direction** de croissance est d'origine multifactorielle, et dépend essentiellement de l'environnement :
  - **Génétiquement** déterminée
  - En fonction de **l'orientation de la base du crâne** (angle postérieur de la base du crâne)
  - Guidée par les **fonctions** +++ : l'orientation et la puissance des **muscles masticateurs** entrainent une **croissance par rotation antérieure, moyenne ou postérieure.** Les perturbations de la ventilation (ventilation orale) entrainent une croissance en rotation postérieure.

Selon Delaire, la croissance de la face dépend à la fois :
- de la base du crâne à laquelle elle est appendue, et des expansions faciales du chondrocrâne, c'est-à-dire, de conditions **génétiques,** constitutionnelles
- de la croissance de ses os de membrane influencée par les conditions locales, notamment **musculaires et fonctionnelles**

3. CONCLUSION

La compréhension des différents phénomènes de croissance est indispensable en ODF. Ils permettent de comprendre les pathogénies, et doivent être intégrés à la prise en charge thérapeutique. Il est important de distinguer ce qui relève de la ***croissance adaptative****, sur laquelle le praticien a les* ***moyens d'agir (orthopédie, rééducation fonctionnelle)****, de la part* ***génétiquement déterminée*** *qu'il doit* ***évaluer, surveiller et prévoir****, afin d'y intégrer au mieux le traitement d'orthopédie dento-faciale.*

4. A RETENIR

- La croissance cranio-faciale est l'expression complexe de phénomènes ***génétiquement déterminés*** *et de phénomènes* ***adaptatifs*** *suivant l'expression* ***des matrices fonctionnelles environnantes****.*
- Elle a lieu d'une part par le jeu des ***sutures membraneuses et cartilagineuses*** *; et d'autre part par des phénomènes de* ***remodelage périosté****.*
- Le développement et l'orientation de la ***partie antérieure de la base du crâne*** *est principalement le résultat de synchondroses dont la croissance est* ***génétiquement déterminée*** *et achevée dans la* ***petite enfance*** *(6-7ans).*
- Le ***maxillaire****, qui y est appendu, a une croissance principalement* ***adaptative****, guidée par les forces exercées par les* ***matrices fonctionnelles*** *et l'évolution des* ***germes dentaires****. Sa croissance se fait principalement vers le* ***bas et l'avant****.*
- L'orientation de la ***partie postérieure de la base du crâne*** *est principalement le fait de la* ***synchondrose sphéno-occipitale*** *dont le développement est* ***génétiquement déterminé****. Elle* ***détermine l'orientation de la mandibule*** *dont elle porte les articulations.*
- La croissance de la ***mandibule*** *se fait essentiellement par remodelage et par croissance* ***condylienne****. La quantité de croissance au niveau du cartilage condylien est* ***génétiquement déterminée,*** *mais la direction de croissance dépend essentiellement de l'environnement.*
- La ***croissance alvéolaire*** *qui est liée aux phénomènes de dentition représente une grande partie de la croissance verticale de la face.*

5. REFERENCES

- AKNIN JJ, *Croissance générale de l'enfant*, Encycl Med Chir, Orthopédie dento-faciale, Elsevier, 23-450-A-10, 2008
- BASSIGNY F, *Manuel d'orthopédie dento-faciale*, MASSON 1983
- BJÖRK A, *Prediction of mandibular growth rotation*, American Journal Orthodontics, 1969
- DELAIRE J., *Introduction à l'étude de la croissance du squelette facial in* CHATEAU M. Orthopédie Dento-Faciale. Bases scientifiques. Tome 1. Editions CdP 1993
- SFODF, *Dictionnaire d'orthognathodontie.* 2012.

ITEM 28 : Bilan orthodontique : Examens cliniques et complémentaires

*Le bilan orthodontique constitue une étape incontournable de la prise en charge en ODF. Il doit être systématique, minutieux et complet. Il comporte des éléments issus de l'**observation clinique,** une **anamnèse complète**, des **moulages d'études** ainsi que des documents **radiographiques** et **photographiques**. Il est l'élément de référence qui prend acte de la situation initiale du patient. Il constitue une base pour l'élaboration du **diagnostic** et du **plan de traitement**.*

*Le dossier orthodontique a une **valeur médico-légale**. Les éléments qui le composent doivent être conservés.*

- *Photos*
- *Modèles d'étude*
- *Bilan radiographique de première intention : panoramique, téléradiographie de profil, bilan long-cône rétro-incisif*
- *Anamnèse complète*

1. INTERROGATOIRE

- Motif de consultation
- Etat de santé général
- Habitudes alimentaires, addictions (tabac...)
- Age
- Recherche de parafonctions
- Antécédents dentaires et orthodontiques
- Motivation du patient (et de ses parents si c'est un enfant)

2. EXAMEN CLINIQUE

- L'examen clinique doit être systématique et aller du général au particulier.

2.1. Examen clinique exo-buccal

- **De la posture céphalique** : flexion/extension par rapport à l'orientation physiologique selon le plan de Francfort.
- **De face au repos**
  - **Symétrie** du visage, parallélisme des **lignes horizontales**
  - **Forme générale** : carrée, ronde ou au contraire ovale, allongée
  - Développement **transversal** et **vertical**
  - Comparaison des **hauteurs des trois étages de la face**
  - **Occlusion labiale** au repos (recherche d'éventuelles contractures périorales)
  - Effacement ou accentuation des plis faciaux (plis nasogéniens, sillon labiomentonnier)
  - Présence de cernes, pommettes saillantes ou effacées
- **De profil**
  - Caractéristiques du **profil général** et du **profil sous-nasal** : convexe, concave ou droit.
  - **Position et rapport des lèvres**
  - Intégration du **nez** dans le profil et forme de l'**angle naso-labial**

- Position du **menton** dans le profil et **distance cervico-mentonnière**
- **Sillon labio-mentonnier**
- Inclinaison et forme du plan mandibulaire

- **Du sourire**
  - **Caractéristiques** du sourire : harmonieux, denté, gingival
  - **Alignement du point inter-incisif** maxillaire avec le plan sagittal médian
  - **Largeur de l'arcade maxillaire** et existence ou non d'un corridor noir (insuffisance transversale de la denture dans le sourire)
  - **Position de la lèvre supérieure par rapport au collet des dents**. Normalement, la lèvre supérieure découvre la totalité de la couronne des incisives maxillaires et affleure leur collet. Au-delà de 1 mm de gencive découverte, le sourire est dit « gingival »
  - **Exposition des incisives mandibulaires** (elles ne doivent pas être visibles chez le jeune)
  - **Parallélisme de la lèvre inférieure** avec le bord libre des incisives et canines maxillaires
  - **Alignement des collets**
  - **De profil** : positionnement sagittal de la denture dans le profil, inclinaison des faces vestibulaires des incisives.

2.2. Examen clinique endo-buccal

2.2.1. Etat de santé bucco-dentaire

- Evaluation du **contrôle de plaque**
- Examen du **parodonte** :
  - Morphotype parodontal, hauteur de gencive attachée
  - Santé parodontale : recherche d'inflammation parodontale, de récessions, de pertes d'attache
  - Examen des freins et des brides : épaisseur, hauteur d'insertion, répercussion sur les arcades dentaires et le parodonte marginal
- **Bilan carieux**
  - Dépistage des lésions carieuses
  - Evaluation du risque carieux
  - Bilan des soins conservateurs et prothétiques

2.2.2. Intra-arcade

- Etablissement de la **formule dentaire**, du **stade de dentition** et de l'**âge dentaire**
- Recherche de **dystopies** dentaires
- Examen de l'**orientation des procès alvéolaires** et des tables occlusales
- Examen de la **forme des arcades**
- Examen de la **symétrie** intra-arcade
- Examen des courbes occlusales (Spee, Wilson, Monson)
- Au maxillaire : forme et profondeur de la **voûte palatine**

2.2.3. Inter-arcades

2.2.3.1. Statique

- Dans le sens **transversal** : correspondance des milieux inter-incisifs, recherche d'une dysharmonie du sens transversal : occlusion « en bout à bout cuspidien » voire « croisée » ou, au contraire, occlusion « en ciseaux », encore appelée syndrome de Brodie.

- Dans le sens **vertical** : examen du recouvrement antérieur et latéral (supraclusion ou infraclusion antérieures, béance latérale...), mesure de l'espace libre d'inocclusion au niveau molaire ;
- Dans le sens **sagittal** : classe d'Angle, classe canine, surplomb incisif
- **Concordance des formes arcades**

2.2.3.2. Cinétique

- **Centrage : correspondance entre OIM et ORC +++**
- **Guidage** :
  - Propulsion : désocclusion postérieure (recherche d'interférences)
  - Latéralité : fonction de groupe ou fonction canine (recherche d'interférences). L'abaissement mandibulaire en latéralité doit être symétrique à droite et à gauche (Angles Fonctionnels Masticatoires de Planas égaux)

2.3. Bilan des fonctions oro-faciales (cf item 45)

2.3.1. Evaluation de la musculature au repos

- **Muscles masticateurs** : palpation du masseter (tonicité)
- **Sangle labiale** : Aspect et forme de lèvres, posture labiale au repos, tonicité labiale
- **Langue** : Position, mobilité, tonicité
- Recherche de contractures péri-orales

2.3.2. Bilan des fonctions/dysfonctions

2.3.2.1. Ventilation

- **Physiologique** : nasale stricte, langue au palais
- **Faciès adénoïdien – ventilateur oral** :
- **Signes exobucccaux** : visage allongé, plat, inexpressif ; paupières lourdes, yeux cernés ; lèvres souvent gercées et en inocclusion ; narines afonctionnelles et pincées ; posture céphalique en extension ; possible empâtement de la région mentonnière
- **Signes endobuccaux** : palais profond, étroit ; gingivite chronique sur le bloc incisivo-canin ; amygdales palatines parfois hypertrophiées
- **Examen fonctionnel** : tester la perméabilité des narines (test du miroir de Glatzel), la capacité de ventilation nasale (test de Rosenthal) et le réflexe narinaire (test de Gudin)
- La ventilation orale est un facteur de risque de développement du **Syndrome d'Apnées Hypopnées Obstructives du Sommeil**. En cas de trouble, un bilan complet doit être réalisé chez l'ORL.

2.3.2.2. Déglutition

- **Mature** : arcades en occlusion, la pointe de la langue appuyée sur la papille rétro-incisive, sans contraction des muscles orbiculaire des lèvres et mentonniers.
- **Atypique** : contraction des muscles labiaux et jugaux et interposition de la langue entre les arcades en inocclusion. Considérée comme dysfonctionnelle après **7 ans**
- Rechercher les signes de déglutition atypique : activité labiale et mentonnière, position linguale...

2.3.2.3. Phonation

- Recherche d'une **interposition ou d'une pulsion linguale** (normalement, pas d'interposition linguale entre les arcades)
- Etudier la prononciation des dentales et des palatines DTLN (« dînette », « tartine », « le lait »...) pendant laquelle la langue doit être en contact avec la papille rétro-incisive sans contact dentaire
- Etudier la prononciation des sifflantes et des chuintantes (« chien », « chat »...) pendant laquelle la langue ne doit pas s'interposer dans les secteurs latéraux
- Etudier le comportement des lèvres lors de la prononciation de certains phonèmes « mamama », « ve »

2.3.2.4. Mastication

- Doit être **unilatérale alternée +++**
- Recherche d'un côté préférentiel de mastication à travers l'interrogatoire ou l'observation de la mastication (chewing-gum)
- Valeur des Angles Masticateurs Fonctionnels de Planas (AFMP)
- Observation des facettes d'usure et leur répartition
- Recherche de signes d'asymétrie traduisant une mastication unilatérale dominante

2.3.3. Recherche de parafonction

- « comportement répétitif et pulsionnel dont la réalisation n'apporte rien à l'économie du sujet » (*dict. SFODF*)
  - Succions non nutritives (digitales, objets...)
  - Onychophagie
  - Bruxisme
  - Aspiration labiale ou jugale
  - Tétée labiale ou linguale...

2.3.4. La dynamique mandibulaire

- **Examen des ATM** : Rechercher les signes de prédisposition ou de présence d'un **dysfonctionnement temporo-mandibulaire** et en noter l'**intensité**, la **survenue** et l'**évolution** :
  - **Bruits** : claquements, crépitements
  - **Algies** : douleurs musculaires ou articulaires
  - **Dyscinésie mandibulaire** : examen des **mouvements d'ouverture-fermeture** : amplitude, rectitude ou présence de déviation ou de déflexion.
- L'axiographie est une aide au diagnostic en cas de Dysfonction de l'Appareil Manducateur (DAM).
- Rechercher des **anomalies cinétiques** en relation avec des interférences occlusales

3. EXAMENS COMPLEMENTAIRES

3.1. Modèles d'étude

- Modèles en plâtre réalisés à partir d'empreintes à l'alginate
- Taillés grâce à une cire d'occlusion réalisée en **OIM** (taille américaine)
- Valeur médico-légale

- Rôle dans le diagnostic : le calcul de l'indice de Nance et de la profondeur de la courbe de Spee qui font partie de l'évaluation de la DDM
- Permet l'examen de l'occlusion en vue palatine
- Montage en articulateur possible
- Analyse occlusale en cas d'important décalage entre l'OIM et l'ORC
- Maquette prévisionnelle pour évaluation du projet thérapeutique (*set-up*)

3.2. Examens radiographiques (voir item 29)

- Orthopantomogramme (panoramique dentaire)
- Téléradiographie de profil – analyses céphalométriques
- Téléradiographies intra-buccales (rétro-alvéolaires)
- Téléradiographie de face
- Imagerie 3D

4. CONCLUSION

*Comportant de nombreuses informations cliniques, radiographiques et photographiques, le dossier orthodontique est la **clé de voûte** du traitement orthodontique. Ses éléments de base (anamnèse, photographies extra et intra-orales, modèles d'étude et bilan radiographique) doivent être rassemblés **systématiquement**. Le dossier orthodontique a une **valeur médico-légale** et constitue **une preuve opposable** de la situation du patient avant la mise en route du traitement orthodontique. Il est également indispensable à l'élaboration du **diagnostic** orthodontique complet ainsi que du **plan de traitement**, de ses **objectifs** et de son **pronostic**. Ces données permettent une **information claire, complète et loyale** vis à vis du patient, en vue d'obtenir son **consentement éclairé**. Le bilan orthodontique est consulté en cours de traitement, lors des **réévaluations**, afin de réaliser des comparaisons cliniques et des superpositions radiographiques.*

5. A RETENIR

*- Anamnèse : **demande** et motivation du patient, antécédents médicaux, passé dentaire et orthodontique, parafonctions...*
- Examen clinique extra-oral : face, profil, sourire et examen de la posture
*- Examen clinique intra-oral : parodontal et dentaire, intra-arcade et inter-arcades. Examen de l'occlusion en statique et dynamique (**centrage, calage, guidage**)*
*- Examen des fonctions oro-faciales : **ventilation**, déglutition, phonation (posture, tonicité et fonction linguale, occlusion labiale au repos)*
- Modèles d'étude : en OIM, taille américaine
- Bilan radiographique de première intention : panoramique, téléradiographie de profil et clichés rétro-alvéolaires des incisives
- +/- radiographies de seconde intention : bilan rétro-alvéolaire complet, imagerie 3D, téléradiographie de face, clichés rétro-coronaires...

6. REFERENCES

- BASSIGNY F, *Manuel d'orthopédie dento-faciale*, Masson 1983
- BOILEAU MJ, BAZERT C, DELBOS Y, ROUAS P. *Approche diagnostique*. In : BOILEAU MJ, *Orthodontie de l'enfant et du jeune adulte, Principes et moyens thérapeutiques. Tome 1.* Elsevier Masson SAS, 2011.
- SFODF, *Dictionnaire d'orthognathodontie.* 2012.

ITEM 29 : Imagerie en ODF

L'imagerie est « l'ensemble des techniques physiques permettant d'obtenir une image interprétable du point de vue médical, d'un organe ou d'une région anatomique » (dictionnaire SFODF). En ODF, l'imagerie est principalement représentée par la ***radiographie.*** *Cet examen qui repose sur l'utilisation de* ***rayons X*** *permet de visualiser la partie interne d'un corps.*

La radiographie est un examen ***complémentaire*** *et ne peut être réalisée qu'après avoir procédé à l'interrogatoire et à l'examen clinique du patient. Il ne faut pas oublier les risques potentiels liés à l'utilisation des* ***rayonnements ionisants****. Les directives européennes de* ***radioprotection*** *conduisent le praticien à une double obligation : la* ***justification*** *des actes, et* ***l'optimisation*** *des pratiques. La dose délivrée au patient doit être la plus faible possible, tout en restant compatible avec l'objectif médical recherché : c'est le principe* ***ALARA*** *(As Low As Reasonably Achievable).*

Les examens à notre disposition en ODF sont représentés principalement par la radiographie conventionnelle (image de projection : 2D) et l'imagerie tridimensionnelle.

1. RADIOGRAPHIE PANORAMIQUE

1.1. Principes

- La radiographie panoramique, ou **orthopantomogramme,** est une méthode d'exploration dento-maxillaire **extra-orale**, par **tomographie épaisse**. Cet examen de « **débrouillage** » est prescrit en **1ère intention**. Il apporte de nombreuses informations grâce à une vue d'ensemble des structures dentaires et osseuses, et présente l'avantage d'être peu irradiant (de 4 à 30 µSv).

1.2. Intérêts

- Analyse de la morphologie de la **mandibule**, et notamment de ses **condyles** (recherche d'anomalies ou d'asymétries de forme, de taille),
- Analyse des **fosses nasales** et des **sinus maxillaires** (recherche d'éventuelle radio-opacité, de déviation de la cloison nasale),
- Détection d'éventuelles **images radio-claires** des maxillaires,
- Détermination de la **formule dentaire** (anomalies de nombre : **agénésies**, dents surnuméraires ; anomalies de forme et d'éruption : détection de **dents incluses**),
- Evaluation du **stade de dentition** et donc estimation de **l'âge dentaire**, contrôle de l'évolution des 3èmes molaires,
- Analyse de l'**état dentaire** (présence de lésions carieuses, de soins, de **résorptions radiculaires**, de lésions apicales...) et **parodontal** (hauteur d'os alvéolaire),
- Evaluation des **axes** dentaires.

1.3. Limites

- Impossibilité d'effectuer des mesures en raison du coefficient d'agrandissement variable.
- Les objets situés en dehors du plan de coupe apparaissent flous.
- Cet examen peut donc s'avérer insuffisant dans le diagnostic d'inclusions dentaires, et ne permet pas de diagnostiquer avec certitude les agénésies (nécessité de confirmation par un cliché rétroalvéolaire).