

Ophtalmologie

Chez le même éditeur

Activité physique et sportive : facteur de santé, par le CFEMTSEP (Collège français des enseignants en médecine et traumatologie du sport et de l'exercice physique), 2019, 96 pages.

Anatomie et cytologie pathologiques, 3^e édition, par le CoPath (Collège français des pathologistes), 2019, 416 pages.

Chirurgie maxillo-faciale et stomatologie, 4^e édition, par le CCMFCO (Collège national des enseignants de chirurgie maxillo-faciale et chirurgie orale), 2017, 416 pages.

Dermatologie, 7^e édition, par le CEDEF (Collège des enseignants en dermatologie de France), 2017, 440 pages.

Douleurs - Soins palliatifs - Deuils - Éthique, 2^e édition, coordonné par A. de Broca, 2018, 360 pages.

Endocrinologie, diabétologie et maladies métaboliques, 4^e édition, par le CEEDMM (Collège des enseignants d'endocrinologie, diabète et maladies métaboliques), 2019, 584 pages.

Gériatrie, 4^e édition, par le CNEG (Collège national des enseignants de gériatrie), 2018, 384 pages.

Gynécologie Obstétrique, 4^e édition, par le CNGOF (Collège national des gynécologues et obstétriciens français), 2018, 768 pages.

Hématologie, 4^e édition, par la SFH (Société française d'hématologie), 2021, 400 pages.

Hépatogastro-entérologie - Chirurgie digestive, 4^e édition, par la CDU-HGE (Collège des universitaires en hépatogastro-entérologie), 2018, 536 pages.

Imagerie médicale, 2^e édition, par le CNEBMN (Collège national des enseignants de biophysique et de médecine nucléaire) et le CERF (Collège des enseignants de radiologie de France), 2019, 584 pages.

Immunopathologie, 2^e édition, par l'ASSIM (Collège des enseignants d'immunologie), 2018, 400 pages.

Médecine cardio-vasculaire, par le CNEC (Collège national des enseignants de cardiologie) et la SFC (Société française de cardiologie), 2019, 560 pages.

Médecine Intensive, réanimation, urgences et défaillances viscérales aiguës, 7^e édition, par le CEMIR (Collège des enseignants de médecine intensive-réanimation), 2021, 744 pages.

Médecine légale - Médecine du travail, par la SFML (Société française de médecine légale) et le CEHUMT (Collège des enseignants hospitalo-universitaires de médecine du travail), 2019, 272 pages.

Médecine physique et de réadaptation, 6^e édition, par le COFEMER (Collège français des enseignants universitaires de médecine physique et de réadaptation), 2018, 312 pages.

Neurochirurgie, 2^e édition, par le CN (Collège de neurochirurgie), 2019, 272 pages.

Neurologie, 5^e édition, par le CEN (Collège des enseignants de neurologie), 2019, 624 pages.

Nutrition, 3^e édition, par le CEN (Collège des enseignants de nutrition), 2019, 248 pages.

ORL, 4^e édition, par le CFORL (Collège français d'ORL et de chirurgie cervico-faciale), 2017, 432 pages.

Parasitoses et mycoses des régions tempérées et tropicales, 6^e édition, par l'ANOFEL (Association française des enseignants et praticiens hospitaliers titulaires de parasitologie et mycologie médicales), 2019, 504 pages.

Pédiatrie, 8^e édition, par A. Bourrillon, G. Benoist, C. Delacourt, le CNPU (Collège national des pédiatres universitaires) et le CNHUCP (Collège national hospitalier et universitaire de chirurgie pédiatrique), 2020, 928 pages.

Rhumatologie, 7^e édition, par le COFER (Collège français des enseignants en rhumatologie), 2020, 592 pages.

Santé publique, 4^e édition, par le CUESP (Collège universitaire des enseignants de santé publique), 2019, 472 pages.

Urologie, 4^e édition, par le CFU (Collège français des urologues), 2018, 440 pages.

Ophthalmologie

Collège des ophtalmologistes universitaires de France

5^e édition

Elsevier Masson

ELSEVIER

Elsevier Masson SAS, 65, rue Camille-Desmoulins, 92442 Issy-les-Moulineaux cedex, France

Ophthalmologie, 5^e édition, du Collège des ophtalmologistes universitaires de France.

© 2021 Elsevier Masson SAS

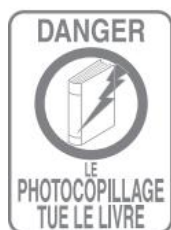ISBN : 978-2-294-76581-0

e-ISBN : 978-2-294-76669-5

Tous droits réservés.

Les praticiens et chercheurs doivent toujours se baser sur leur propre expérience et connaissances pour évaluer et utiliser toute information, méthodes, composés ou expériences décrits ici. Du fait de l'avancement rapide des sciences médicales, en particulier, une vérification indépendante des diagnostics et dosages des médicaments doit être effectuée. Dans toute la mesure permise par la loi, Elsevier, les auteurs, collaborateurs ou autres contributeurs déclinent toute responsabilité pour ce qui concerne la traduction ou pour tout préjudice et/ou dommages aux personnes ou aux biens, que cela résulte de la responsabilité du fait des produits, d'une négligence ou autre, ou de l'utilisation ou de l'application de toutes les méthodes, les produits, les instructions ou les idées contenus dans la présente publication.

Tous droits de traduction, d'adaptation et de reproduction par tous procédés, réservés pour tous pays. Toute reproduction ou représentation intégrale ou partielle, par quelque procédé que ce soit, des pages publiées dans le présent ouvrage, faite sans l'autorisation de l'éditeur est illicite et constitue une contrefaçon. Seules sont autorisées, d'une part, les reproductions strictement réservées à l'usage privé du copiste et non destinées à une utilisation collective et, d'autre part, les courtes citations justifiées par le caractère scientifique ou d'information de l'œuvre dans laquelle elles sont incorporées (art. L. 122-4, L. 122-5 et L. 335-2 du Code de la propriété intellectuelle).



Ce logo a pour objet d'alerter le lecteur sur la menace que représente pour l'avenir de l'écrit, tout particulièrement dans le domaine universitaire, le développement massif du « photo-copillage ». Cette pratique qui s'est généralisée, notamment dans les établissements d'enseignement, provoque une baisse brutale des achats de livres, au point que la possibilité même pour les auteurs de créer des œuvres nouvelles et de les faire éditer correctement est aujourd'hui menacée. Nous rappelons donc que la reproduction et la vente sans autorisation, ainsi que le recel, sont passibles de poursuites. Les demandes d'autorisation de photocopier doivent être adressées à l'éditeur ou au Centre français d'exploitation du droit de copie : 20, rue des Grands-Augustins, 75006 Paris. Tél. 01 44 07 47 70.

Table des matières

Retrouvez toute l'actualité relative aux Référentiels des Collèges en vous connectant à l'adresse suivante : <https://www.elsevier.com/fr-fr/connect/etudes-de-medecine/lactualite-des-referentiels-des-colleges>

Comité de rédaction	XI
Avant-propos	XIII
Compléments en ligne : vidéos et banque d'images	XV
Abréviations	XVII

I Connaissances

Ophthalmologie

1 Sémiologie oculaire	3
I. Rappel anatomique	3
A. Globe oculaire	3
B. Voies optiques	6
C. Annexes	8
II. Examen du malade en ophtalmologie	9
A. Interrogatoire	9
B. Mesure de l'acuité visuelle	11
C. Examen du segment antérieur	13
D. Mesure de la pression intraoculaire	20
E. Gonioscopie	21
F. Examen du fond d'œil	22
G. Examen de l'oculomotricité	29
III. Examens complémentaires	29
A. Étude des fonctions visuelles	30
B. Angiographie du fond d'œil	34
C. Explorations électrophysiologiques	35
D. Échographie	37
E. Tomographie en cohérence optique (<i>optical coherence tomography</i> [OCT])	38
F. Examen du segment antérieur	38
2 Item 85 – Troubles de la réfraction	43
I. Principales définitions – définir l'œil emmétrope	43
A. Rappel de notions d'optique physiologique	44
B. Principales amétropies	44
II. Mesurer et connaître l'acuité visuelle normale selon l'âge	45
III. Accommodation – définir la presbytie	47
A. Physiologie	47
B. Troubles de l'accommodation non liés à l'âge : les paralysies de l'accommodation	47
IV. Anomalies de la réfraction : les amétropies	48
A. Étude de la réfraction	48
B. Myopie	48
C. Hypermétropie	50
D. Astigmatisme	50
3 Item 47 – Suivi d'un nourrisson	53
I. Introduction	55
II. Rappel sur le développement de la vision de l'enfant	56

III. Signes pathologiques	56
A. Examen du nouveau-né (premier mois de vie)	56
B. Examen du nourrisson (1 mois à 2 ans)	59
C. Examen de l'enfant (après 2 ans)	60
4 Item 52 – Strabisme et amblyopie de l'enfant	63
I. Introduction : vocabulaire et physiopathologie	64
II. Épidémiologie	66
III. Dépistage du strabisme	66
A. Interrogatoire	67
B. Examen ophtalmologique d'un enfant strabique	68
IV. Principes thérapeutiques	71
A. Traitement médical	71
B. Traitement chirurgical	71
Démarches diagnostiques – Conduites à tenir	73
5 Item 102 – Diplopie	75
I. Définition	77
II. Anatomie	78
A. Muscles oculomoteurs	78
B. Nerfs oculomoteurs	78
III. Physiologie – physiopathologie	79
A. Champ d'action d'un muscle oculomoteur	79
B. Mouvements oculaires bilatéraux	80
C. Vision binoculaire	81
IV. Diagnostic positif	81
A. Signes fonctionnels	81
B. Interrogatoire	82
C. Inspection	82
D. Examen oculomoteur	82
V. Diagnostic sémiologique	86
A. Paralysie du III	86
B. Paralysie du IV	86
C. Paralysie du VI	86
D. Formes particulières	86
VI. Diagnostic différentiel	89
VII. Étiologie	89
A. Causes traumatiques	89
B. Tumeurs	89
C. Causes vasculaires	90
D. Diplopies avec exophtalmie	91
E. Diplopies douloureuses	91
F. Sclérose en plaques	92
G. Pathologie de la jonction neuromusculaire : myasthénie	92
VIII. Conduite à tenir	92
A. Bilan étiologique	92
B. Traitement	93
6 Items 83 et 187 – Infections et inflammations oculaires	95
I. Introduction	97
II. Examen d'un œil rouge	98
A. Interrogatoire	98
B. Examen clinique oculaire	98
III. Approche diagnostique et thérapeutique des infections et inflammations oculaires	104
A. Conjonctivites	105
B. Épisclérite	112
C. Sclérite	112
D. Kératite	113
E. Uvéite	121
F. Infection (endophtalmie) postopératoire	127

7	Item 81 – Altération chronique de la vision	131
	I. Examen	132
	A. Interrogatoire	132
	B. Examen ophtalmologique	133
	C. Examens complémentaires	133
	II. Baisse d'acuité visuelle brutale	134
	III. Baisse d'acuité visuelle progressive	134
	A. Cataracte	134
	B. Glaucome chronique à angle ouvert	135
	C. Affections rétinienne	135
	IV. Altérations du champ visuel	141
	A. Anomalies du champ visuel au cours d'affections rétinienne	141
	B. Atteinte du champ visuel par atteinte des voies optiques	141
8	Item 82 – Altération aiguë de la vision	149
	I. Diagnostic	150
	A. Interrogatoire	151
	B. Examen ophtalmologique	151
	C. Examens complémentaires	151
	II. Étiologie	152
	A. Baisse d'acuité visuelle avec œil rouge et douloureux	152
	B. Baisse d'acuité visuelle avec œil blanc et indolore	154
	c. Anomalies transitoires de la vision	162
9	Item 201 – Prélèvement de cornée à but thérapeutique	165
	I. Introduction	166
	II. Aspects législatifs	166
	A. Établissements autorisés pour les prélèvements	166
	B. Le médecin préleveur et l'équipe de coordination de prélèvements	167
	C. Dispositions légales particulières à la greffe de cornée	168
	III. Sélection des donneurs	168
	A. Sélection des donneurs selon l'Association européenne des banques d'yeux (EEBA)	168
	B. Notes Importantes concernant les critères de sélection des donneurs	170
	IV. Prélèvement thérapeutique des cornées par excision in situ	171
10	Item 201 – Greffe de cornée	175
	I. Introduction	176
	II. Les différentes techniques de greffe de cornée	177
	III. Principales indications de la greffe de cornée	179
	IV. Pronostic	180
	A. Résultats anatomiques et fonctionnels à long terme	180
	B. Complications	180
11	Item 335 – Traumatismes oculaires	183
	I. Contusions du globe oculaire	185
	A. Interrogatoire	185
	B. Examen	185
	II. Traumatismes à globe ouvert	191
	A. Ruptures du globe oculaire	191
	B. Traumatismes perforants	191
	III. Corps étrangers	193
	A. Diagnostic évident	193
	B. Diagnostic délicat	194
	C. Examens complémentaires	195
	D. Complications précoces des corps étrangers intraoculaires	196
	E. Complications tardives	196
12	Item 335 – Brûlures oculaires	199
	I. Circonstances de survenue	201
	II. Brûlures thermiques, acides et basiques	201
	A. Brûlures thermiques	201
	B. Brûlures acides	202
	C. Brûlures basiques	202

III. Évaluation et classification des lésions	202
IV. Traitement d'urgence	204
V. Formes particulières	205
A. Brûlures liées au froid	205
B. Brûlures par les radiations	205
13 Item 81 – Cataracte	207
I. Diagnostic	208
A. Circonstances de découverte et signes fonctionnels	208
B. Examen clinique	208
C. Examens complémentaires	210
D. Diagnostic étiologique	211
II. Traitement	213
A. Type d'anesthésie	213
B. Dilatation pupillaire	214
C. Chirurgie	214
D. Correction optique de l'aphaïque (absence de cristallin)	214
E. Indications	216
F. Complications postopératoires	216
14 Item 84 – Glaucomes	219
I. Introduction	220
II. Glaucome primitif à angle ouvert	221
A. Définition	221
B. Épidémiologie	221
C. Physiopathologie	221
D. Circonstances de découverte	222
E. Diagnostic	222
F. Principes thérapeutiques	225
G. Suivi	229
III. Autres formes de glaucomes	229
A. Glaucomes à angle ouvert secondaires	229
B. Glaucomes par fermeture de l'angle	229
IV. Diagnostics différentiels	230
A. Hypertonie oculaire	230
B. Crise aiguë de fermeture de l'angle	230
C. Neuropathies optiques non glaucomateuses	231
15 Items 81 et 82 – Dégénérescence maculaire liée à l'âge	233
I. Introduction	235
II. Prévalence	235
III. Facteurs de risque	236
IV. Diagnostic	236
A. Circonstances de découverte	236
B. Examen clinique	237
C. Tomographie en cohérence optique (OCT)	237
D. Angiographie du fond d'œil	238
E. OCT-angiographie (OCT-A)	238
V. Formes cliniques	239
A. Forme débutante, drusen	239
B. Forme atrophique	239
C. Forme exsudative ou néovasculaire	240
VI. Traitement	241
A. Forme débutante	241
B. Forme atrophique	242
C. Forme exsudative (néovasculaire)	242
D. Rééducation orthoptique et aides visuelles	243
16 Item 82 – Occlusions artérielles rétiniennes	245
I. Physiopathogénie	246
II. Occlusion de l'artère centrale de la rétine (OACR)	247
A. Diagnostic	247
B. Étiologie	249

C. Évolution spontanée	250
D. Conduite à tenir	251
E. Indications thérapeutiques	251
III. Occlusion de branche de l'artère centrale de la rétine (OBACR)	252
A. Diagnostic	252
B. Évolution	252
C. Étiologie	253
D. Traitement	253
IV. Nodules cotonneux	253
17 Items 82 et 224 – Occlusions veineuses rétinienne	255
I. Épidémiologie et facteurs de risque	258
II. Occlusion de la veine centrale de la rétine (OVCR)	259
A. Signes fonctionnels	259
B. Examen du fond d'œil	259
C. Examens complémentaires ophtalmologiques	262
D. Bilan étiologique	262
E. Évolution	262
F. Traitement	263
III. Occlusion de branche veineuse rétinienne (OBVR)	265
A. Physiopathogénie	265
B. Signes cliniques	266
C. Évolution	267
D. Traitement	268
18 Item 86 – Pathologie des paupières	271
I. Rappels anatomiques	272
II. Objectifs	273
A. Reconnaître un ectropion et connaître ses complications	273
B. Reconnaître un entropion et connaître ses complications	273
C. Reconnaître un ptosis	274
D. Connaître les principales étiologies d'un ptosis	274
E. Reconnaître un chalazion	274
F. Traitement du chalazion	276
G. Reconnaître un orgelet	276
H. Traitement de l'orgelet	277
I. Savoir suspecter une tumeur maligne palpébrale	277
J. Savoir évoquer une paralysie du III et rechercher un anévrisme intracrânien sur un ptosis douloureux	277
K. Savoir suspecter une imperforation des voies lacrymales du nourrisson	279
Œil et pathologie générale	281
19 Item 104 – Œil et sclérose en plaques	283
I. Généralités	285
II. Signes oculaires	285
A. Neuropathie optique	285
B. Autres atteintes	288
20 Item 82 – Neuropathie optique ischémique antérieure (NOIA)	291
I. Vascularisation – physiopathogénie	292
II. Étiologie	293
III. Diagnostic	293
A. Signes d'appel	293
B. Examen clinique	294
C. Examens complémentaires	295
IV. Diagnostic étiologique	296
A. Maladie de Horton	296
B. La NOIA non artéritique	297
V. Évolution	297
VI. Diagnostic différentiel	297
VII. Traitement	298

21	Item 247 – Rétinopathie diabétique	299
	I. Épidémiologie	301
	II. Physiopathogénie	301
	III. Diagnostic	303
	A. Circonstances de découverte	303
	B. Diagnostic de la rétinopathie diabétique	303
	C. Examens complémentaires	307
	D. Classification de la rétinopathie diabétique	310
	E. Modalités de dépistage et de surveillance	311
	IV. Évolution	312
	V. Traitement	312
	A. Traitement médical	312
	B. Traitement de la rétinopathie diabétique proliférante	312
	C. Traitement de l'œdème maculaire	314
22	Item 242 – Orbitopathie dysthyroïdienne	319
	I. Généralités	320
	II. Manifestations cliniques générales de thyrotoxicose	321
	III. Classification	321
	IV. Manifestations ophtalmologiques	322
	A. Signes orbitaires	322
	B. Signes palpébraux	322
	C. Troubles oculomoteurs	323
	D. Autres	324
	V. Complications	324
	VI. Examens complémentaires	325
	VII. Diagnostics différentiels	325
	VIII. Traitement de l'orbitopathie	325
	A. Traitement médical	325
	B. Quand proposer un traitement anti-inflammatoire ?	325
	C. Traitement chirurgical	326
23	Item 224 – Rétinopathie hypertensive	327
	I. Introduction	329
	II. Physiopathogénie	329
	III. Rétinopathie hypertensive	330
	A. Stade de vasoconstriction	330
	B. Stade de sclérose ou artériosclérose	330
	C. Stade exsudatif	330
	IV. Choroïdopathie hypertensive	332
	V. Neuropathie optique hypertensive	332
	VI. Classifications de la rétinopathie hypertensive	333
II	Entraînement	
24	Questions isolées	337
	Questions	337
	Réponses	347
25	Dossiers progressifs	353
	Énoncés et questions	353
	Réponses	368
	Index	375

Comité de rédaction

Coordination

Corinne Dot

Professeur agrégé du Val-de-Grâce, HIA Desgenettes, Lyon

Christophe Chiquet

Professeur des universités-praticien hospitalier, service d'ophtalmologie, CHU de Grenoble

Pierre-Yves Robert

Professeur des universités-praticien hospitalier, service d'ophtalmologie, CHU de Limoges

Auteurs

F. Aptel (Grenoble)

C. Arndt (Reims)

N. Bouheoua (Paris)

D. Bremond-Gignac (Paris)

A. Bron (Dijon)

C. Chiquet (Grenoble)

A. Couturier (Paris)

C. Creuzot (Dijon)

C. Dot (Lyon)

P. Fournié (Toulouse)

P. Gain (Saint-Étienne)

D. Gaucher (Strasbourg)

P. Labalette (Lille)

T. Mathis (Lyon)

H. Merle (Fort-de-France)

F. Mouriaux (Rennes)

M. Muraine (Rouen)

M. Robert (Paris)

P.-Y. Robert (Limoges)

P.-R. Rothschild (Paris)

J.-F. Rouland (Lille)

A. Sauer (Strasbourg)

C. Schweitzer (Bordeaux)

C. Speeg (Strasbourg)

G. Thuret (Saint-Étienne)

V. Tuitou (Paris)

« Pour le COUF »

Remerciements

Le COUF remercie le Dr A. Cattier (CHU de Rennes), le Dr T. Garcin (CHU de Saint-Étienne), le Dr O. Lichwitz (CHU de Poitiers), le Dr B. Valero (HIA de Toulon), T. Ferreira de Mouna (CHU de Reims), pour leur contribution au profit du texte et/ou des iconographies.

This page intentionally left blank

Avant-propos

Chers étudiants,

Le Collège des Ophtalmologistes Universitaires de France a le plaisir de vous présenter cette 5^e édition de son polycopié 2021.

Les questions ont été remises à jour grâce à un travail collectif du collège, tenant compte de la réforme du deuxième cycle (R2C).

Ainsi, comme pour les autres spécialités, vous constaterez la hiérarchisation des connaissances en rangs A, B et C, le « C » étant du ressort des internes de spécialité.

En tête de chaque question, vous trouverez un tableau synthétique de cette hiérarchisation, les lignes grisées correspondant à des connaissances non traitées dans le chapitre en question. Le corps du texte quant à lui est annoté à l'aide de pictogrammes, afin de mieux identifier le rang des connaissances en parcourant la question.

L'autre nouveauté de cette R2C est celle des « situations cliniques de départ ». Au début de chaque question, une liste de situations cliniques s'y rapportant sera commentée brièvement afin de contextualiser ces connaissances.

Nous espérons que chaque étudiant trouvera dans cet ouvrage les bases nécessaires à la bonne appréhension de notre spécialité, à la meilleure connaissance de la sémiologie oculaire, à la prise en considération de la transversalité de certaines pathologies pour, in fine, une meilleure prise en charge des patients. L'œil est une émanation antérieure du système nerveux central et le siège de signes de bien des pathologies systémiques. Il est aussi l'organe qui confère à l'homme le plus d'informations sensorielles dans sa vie de relation, et ce à tout âge.

Dix vidéos courtes complètent ces connaissances, visant des gestes ou signes d'examen cliniques particuliers. Enfin, les derniers chapitres regroupent QCM et dossiers progressifs.

Au nom du Collège des Professeurs d'Université d'Ophtalmologie, nous vous souhaitons une très bonne lecture ainsi qu'une large immersion dans un monde, souvent inconnu, mais qui regorge de richesses.

Pr Corinne Dot

Coordinatrice de la 5^e édition, Bureau du COUF

Pr Christophe Chiquet

Président du COUF


Pr Pierre-Yves Robert

Vice-président du COUF

This page intentionally left blank

Compléments en ligne : vidéos et banque d'images

Vidéos

Des compléments numériques sont associés à cet ouvrage, ils sont indiqués par le picto . Pour accéder à ces compléments, connectez-vous sur www.em-consulte.com/complement/476581 et suivez les instructions pour activer votre accès.

Vidéo 1

Paralysie du VI. (Pr Speeg, CHU de Strasbourg)

Vidéo 2

Plaie du globe, signe de Seidel. (Dr Valéro, HIA de Toulon)

Vidéo 3

Ablation de corps étranger cornéen. (Pr Muraine, CHU de Rouen)

Vidéo 4

Retournement de paupière. (Pr D. Bremond-Gignac, CHU de Paris)

Vidéo 5

Lavage oculaire. (Pr Merle, CHU Fort-de-France de Martinique)

Vidéo 6

Lavage des voies lacrymales. (Pr Muraine, CHU de Rouen)

Vidéo 7

Chirurgie de cataracte : implantation d'un implant torique. (Pr Fournié, CHU de Toulouse)

Vidéo 8

Pression intraoculaire. (Pr Schweitzer – CHU de Bordeaux)

Vidéo 9

Injection intravitréenne (Pr Dot, HIA de Lyon)

Vidéo 10

Déficit pupillaire afférent ou pupille de Marcus Gunn. (Pr Toutou, CHU Pitié Salpêtrière de Paris)

Banque d'images

Accédez à la banque d'images de cet ouvrage : l'ensemble des illustrations y sont regroupées et accessibles facilement via un moteur de recherche.

Pour accéder à cette base iconographique, connectez-vous sur www.em-consulte.com/e-complement/476581 et suivez les instructions pour activer votre accès.

This page intentionally left blank

Abréviations

ABM	Agence de la biomédecine
ACP	artère ciliaire postérieure
AINS	anti-inflammatoire non stéroïdien
AMIR	anomalie microvasculaire intrarétinienne
AMM	autorisation de mise sur le marché
ANSM	Agence nationale de sécurité du médicament et des produits de santé
APS	antipaludéen de synthèse
ARS	agence régionale de santé
AV	acuité visuelle
AVC	accident vasculaire cérébral
BAV	baisse de l'acuité visuelle
BHR	barrière hématorétinienne
BUT	<i>break-up time</i>
CAFA	crise aiguë de fermeture de l'angle
CAS	<i>Clinical Activity Score</i>
CEIO	corps étranger intraoculaire
CMT	cécité monoculaire transitoire
CRP	protéine C réactive
DCE	densité cellulaire endothéliale
DMLA	dégénérescence maculaire liée à l'âge
DR	décollement de rétine
EATB	European Association of Tissue Banks
EBAA	Eye Bank Association of America
EEBA	European Eye Bank Association
ELISA	<i>enzyme-linked immunosorbent assay</i>
EOG	électro-oculogramme
EP	épithélium pigmentaire
ERG	électrorétinogramme
ETDRS	<i>Early Treatment Diabetic Retinopathy Study</i>
FO	fond d'œil
GAFA	glaucome aigu par fermeture d'angle
GLAC	gestion de la liste d'attente de greffe de cornée
GNV	glaucome néovasculaire
GPAO	glaucome primitif à angle ouvert
HAS	Haute autorité de santé
HIV	hémorragie intravitréenne
HLA	<i>human leukocyte antigen</i>
HTA	hypertension artérielle
HTIC	hypertension intracrânienne
HTLV	<i>human T-cell leukaemia virus</i>
ICG	<i>indocyanine green</i> (vert d'indocyanine)
IRM	imagerie par résonance magnétique
KPS	kératite ponctuée superficielle
Lasik	<i>laser in situ keratomileusis</i>
LSR	liquide sous-rétinien
MALT	<i>mucosa-associated lymphoid tissue</i>
MICI	maladies inflammatoires chroniques de l'intestin

MLA	maculopathie liée à l'âge
NFS	numération formule sanguine
NMO	neuromyéélite optique
NOIA	neuropathie optique ischémique antérieure
NOIAA	neuropathie optique ischémique antérieure aiguë
NORB	névrite optique rétrobulbaire
NOSPECS	<i>No signs or symptoms, Only signs of lid retraction and stare, Soft tissues involvement, Proptosis of 3 mm or greater, Extraocular muscle involvement, Corneal involvement and sight loss, Secondary optic nerve disease</i>
OACR	occlusion de l'artère centrale de la rétine
OBACR	occlusion de branche de l'artère centrale de la rétine
OBVR	occlusion de branche veineuse rétinienne
OCT	<i>optical coherence tomography</i> (tomographie en cohérence optique)
OIN	ophtalmoplégie internucléaire
OMC	œdème maculaire cystoïde
ONTT	<i>Optic Neuritis Treatment Trial</i>
OP	œdème papillaire
OVCR	occlusion de la veine centrale de la rétine
OVR	occlusion veineuse rétinienne
PA	pression artérielle
PEV	potentiels évoqués visuels
PIO	pression intraoculaire
POM	paralyse oculomotrice
PPR	photocoagulation panrétinienne
PSA	périmétrie statique automatisée
RD	rétinopathie diabétique
RNFL	<i>retinal nerve fiber layer</i>
RNR	registre national des refus
RPM	réflexe photomoteur
SEP	sclérose en plaques
SFD	Société francophone du diabète
Sida	syndrome de l'immunodéficience acquise
TDM	tomodensitométrie
TO	tonus oculaire
TSH	<i>thyroid stimulating hormone</i>
UKPDS	<i>United Kingdom Prospective Diabetes Study</i>
VEGF	<i>vascular endothelial growth factor</i>
VHB	virus de l'hépatite B
VHC	virus de l'hépatite C
VIH	virus de l'immunodéficience humaine
VS	vitesse de sédimentation
YAG	<i>yttrium aluminium garnet</i>

Sémiologie oculaire

Pr A. Sauer – CHU de Strasbourg

- I. **Rappel anatomique**
- II. **Examen du malade en ophtalmologie**
- III. **Examens complémentaires**

Situations cliniques de départ

- 42 – Hypertension artérielle : description sémiologique des anomalies au fond d'œil.
- 138 – Anomalie de la vision : description sémiologique.
- 139 – Anomalies palpébrales : description sémiologique.
- 141 – Sensation de brûlure oculaire : description sémiologique.
- 143 – Diplopie : description sémiologique.
- 152 – Œil rouge et/ou douloureux : description sémiologique.
- 178 – Demande/prescription raisonnée et choix d'un examen diagnostique : description des différentes phases de l'examen ophtalmologique et des examens complémentaires permettant de compléter une prise en charge.
- 232 – Demande d'explication d'un patient sur le déroulement, les risques et les bénéfices attendus d'un examen d'imagerie : spécificités de l'angiographie rétinienne.

I. Rappel anatomique

A. Globe oculaire

On définit classiquement un *contenant* formé de trois « enveloppes » ou « membranes » et un *contenu* (fig. 1.1).

1. Contenant

a. Membrane externe ou coque cornéosclérale

La membrane externe est constituée en arrière par une coque fibreuse de soutien, la sclère, prolongée en avant par la cornée transparente ; sur la sclère viennent s'insérer les muscles oculomoteurs ; la jonction entre sclère et cornée est dénommée limbe sclérocornéen. La partie antérieure de la sclère est recouverte jusqu'au limbe par la conjonctive. La sclère présente à sa partie postérieure un orifice dans lequel s'insère l'origine du nerf optique, dénommée tête du nerf optique ou papille.

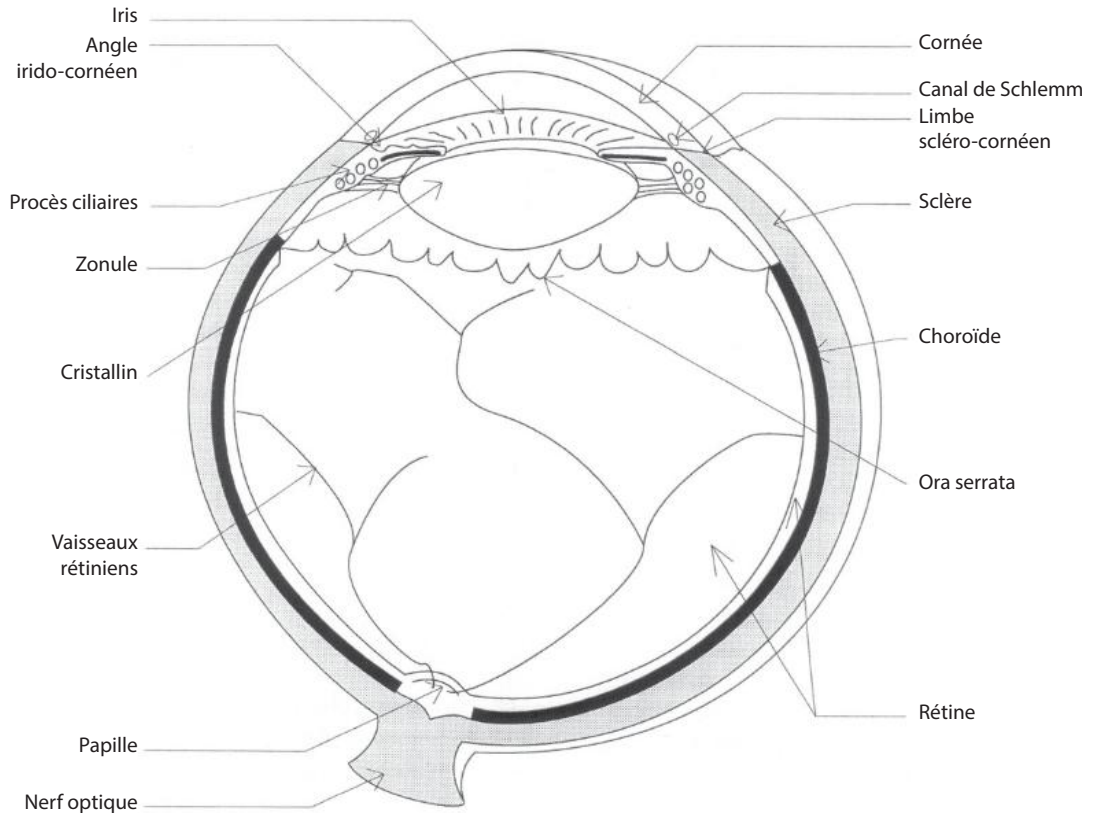


Fig. 1.1. Représentation schématique du globe oculaire.

b. Membrane intermédiaire ou uvée

La membrane intermédiaire est constituée d'arrière en avant par :

- la choroïde, tissu essentiellement vasculaire responsable de la nutrition de l'épithélium pigmentaire et des couches externes de la rétine neurosensorielle ;
- les corps ciliaires dont la portion antérieure est constituée par les procès ciliaires responsables de la sécrétion d'humeur aqueuse et sur lesquels est insérée la zonule, ligament suspenseur du cristallin, et par le *muscle ciliaire*, dont la contraction permet l'accommodation par les changements de forme du cristallin transmis par la zonule ;
- l'*iris*, diaphragme circulaire perforé en son centre par la *pupille*, dont l'orifice est de petit diamètre à la lumière vive (myosis) et de grand diamètre à l'obscurité (mydriase). Le jeu pupillaire est sous la dépendance de deux muscles : le *sphincter de la pupille* et le *dilatateur de l'iris*.

c. Membrane interne ou rétine (fig. 1.2)

La membrane interne s'étend à partir du nerf optique en arrière et tapisse toute la face interne de la choroïde pour se terminer en avant en formant une ligne festonnée, l'ora serrata ; la rétine est constituée de deux tissus : la rétine neurosensorielle et l'épithélium pigmentaire :

- la *rétine neurosensorielle* est composée des premiers neurones de la voie optique comprenant les *photorécepteurs* (cônes et bâtonnets), les *cellules bipolaires* et les *cellules ganglionnaires* dont les axones constituent les *fibres optiques* qui se réunissent au niveau de la *papille* pour former le *nerf optique*. Avec le nerf optique cheminent les vaisseaux centraux de la rétine (artère centrale de la rétine et veine centrale de la rétine) qui se divisent en plu-

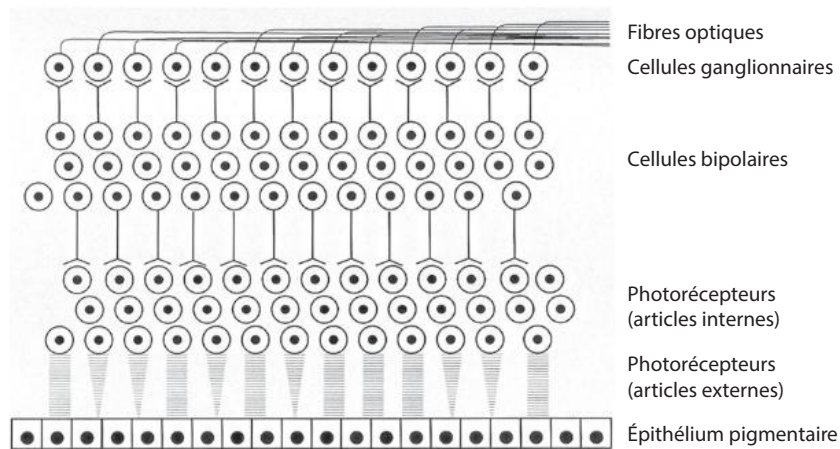


Fig. 1.2. Représentation schématique d'une coupe histologique de rétine.

seurs pédicules juste après leur émergence au niveau de la papille ; les vaisseaux rétiens sont responsables de la nutrition des couches internes de la rétine ;

- l'*épithélium pigmentaire* constitue une couche cellulaire monostratifiée apposée contre la face externe de la rétine neurosensorielle.

La fonction principale de la rétine, la *phototransduction*, est assurée par les photorécepteurs en synergie avec l'épithélium pigmentaire. Les articles externes des photorécepteurs entourés par les villosités de l'épithélium pigmentaire renferment des disques contenant le *pigment visuel* (*rhodopsine*, composée d'une protéine, l'*opsine*, et de *vitamine A ou rétinale*), qui est « blanchi » par la lumière (rupture entre l'*opsine* et le rétinol). Il s'ensuit une chaîne de réactions aboutissant à la libération d'un messager qui modifie la polarisation de la membrane plasmique ; ainsi naît l'influx nerveux qui va cheminer le long des voies optiques jusqu'au cortex occipital.

La rhodopsine est resynthétisée au cours du « cycle visuel ». L'épithélium pigmentaire assure quant à lui le renouvellement des disques par un mécanisme de phagocytose.

Il existe deux types de photorécepteurs :

- les *bâtonnets* sont responsables de la vision périphérique (perception du champ visuel) et de la vision nocturne ;
- les *cônes* sont responsables de la vision des détails et de la vision des couleurs ; ils sont principalement regroupés dans la rétine centrale, au sein d'une zone ovalaire, la macula.

2. Contenu

Le contenu est constitué de milieux transparents permettant le passage des rayons lumineux jusqu'à la rétine.

a. Humeur aqueuse

Liquide transparent et fluide, l'humeur aqueuse remplit la *chambre antérieure*, délimitée par la cornée en avant et l'iris en arrière. Sécrétée en permanence par les procès ciliaires, l'humeur aqueuse est évacuée au niveau de l'*angle iridocornéen* à travers le *trabéculum* dans le *canal de Schlemm* qui rejoint la circulation générale ; une gêne à son évacuation provoque une élévation de la pression intraoculaire (valeur normale : inférieure ou égale à 22 mmHg).

b. Cristallin

C'est une lentille biconvexe, convergente, amarrée aux procès ciliaires par son ligament suspenseur, la *zonule*. Elle est capable de se déformer par tension ou relâchement de la zonule sous

l'effet de la contraction du muscle ciliaire, et de modifier ainsi son pouvoir de convergence. Cela permet le passage de la vision de loin à la vision de près qui constitue l'accommodation ; la perte du pouvoir d'accommodation du cristallin avec l'âge est responsable de la presbytie qui nécessite le port de verres correcteurs convergents pour la lecture.

c. Corps vitré

Il s'agit d'un gel transparent, entouré d'une fine membrane, la hyaloïde, qui remplit les 4/5^e de la cavité oculaire et tapisse par sa face postérieure (hyaloïde postérieure) la face interne de la rétine. Le globe oculaire est classiquement subdivisé en deux régions comprenant les structures précédemment décrites (fig. 1.3) :

- le *segment antérieur* qui comprend la cornée, l'iris, la chambre antérieure, l'angle iridocornéen, le cristallin et le corps ciliaire ;
- le *segment postérieur* qui comprend la sclère, la choroïde, la rétine et le corps vitré.

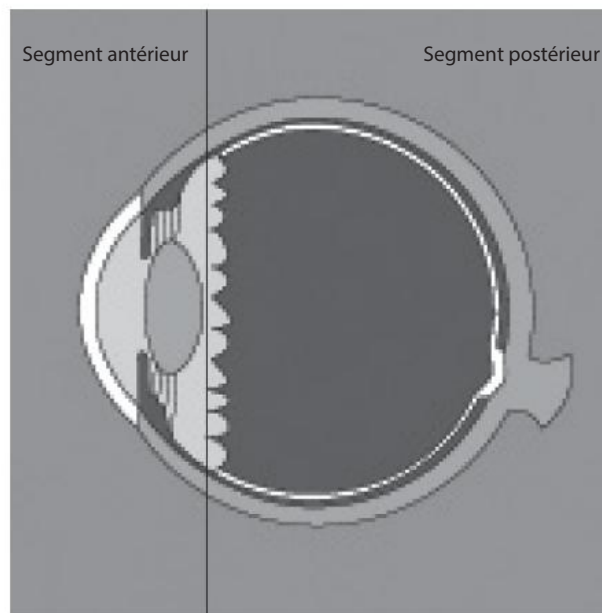


Fig. 1.3. Séparation du globe oculaire en « segment antérieur » et « segment postérieur ».

B. Voies optiques

Permettant la transmission des impressions lumineuses rétinienne aux centres corticaux de la vision, les voies optiques (fig. 1.4) comprennent le *nerf optique*, qui traverse l'orbite et pénètre dans le crâne par les trous optiques ; son extrémité antérieure (tête du nerf optique) est visible à l'examen du fond d'œil (papille).

Au-dessus de la selle turcique, les deux nerfs optiques se réunissent pour former le *chiasma* où se fait un croisement partiel des fibres optiques (hémidécussation), intéressant uniquement les fibres en provenance des hémirétines nasales ; les fibres issues de la partie temporale de la rétine gagnent quant à elles la voie optique homolatérale.

Des angles postérieurs du chiasma partent les *bandelettes optiques* qui contiennent les fibres provenant des deux hémirétines regardant dans la même direction. Elles contournent les pédoncules cérébraux pour se terminer dans les *corps genouillés externes*, qui font saillie sur la face latérale du pédoncule cérébral.

De là partent les *radiations optiques* : constituées par le troisième neurone des voies optiques, elles forment une lame de substance blanche intracérébrale moulée sur la face externe du

niveau du chiasma, on observe également, par la voie du III controlatéral, un myosis de l'œil opposé : c'est le RPM consensuel ;

- lors d'une *mydriase d'origine sensorielle*, secondaire à une baisse de vision sévère (par exemple occlusion de l'artère centrale de la rétine, neuropathie optique) :
 - à l'éclairement de l'œil atteint, la voie afférente du RPM étant « supprimée » du fait de la baisse de vision, le RPM direct est aboli, mais également le RPM consensuel ;
 - à l'éclairement de l'autre œil, à l'inverse, la voie afférente étant normale sur cet œil et la voie efférente étant normale sur les deux yeux, le RPM est conservé aux deux yeux.
- lors d'une *mydriase paralytique* (mydriase par paralysie du III) :
 - à l'éclairement de l'œil atteint, la voie afférente du RPM étant conservée, on observe une abolition du RPM direct (liée à la paralysie du sphincter irien) mais le RPM consensuel est conservé ;
 - à l'inverse, à l'éclairement de l'autre œil, le RPM direct est conservé, mais le RPM consensuel (RPM de l'œil atteint) est aboli.

Ainsi :

- dans une mydriase « sensorielle » (par cécité), les RPM direct et consensuel sont tous les deux abolis à l'éclairement de l'œil atteint, tandis qu'ils sont tous les deux conservés à l'éclairement de l'autre œil ;
- dans une mydriase « paralytique », les RPM direct et consensuel de l'œil atteint sont abolis, alors que ceux de l'œil sain sont conservés.

- la *voie efférente sympathique*, contrairement à la voie parasympathique, assure la dilatation pupillaire (mydriase) ; elle naît dans l'hypothalamus, puis suit un trajet complexe passant notamment par le ganglion cervical supérieur et la carotide primitive ; elle gagne ensuite l'orbite et le muscle dilatateur de l'iris ; un rameau se détache dans l'orbite et gagne un muscle intrapalpébral, le « muscle rétracteur de la paupière supérieure » ou muscle de Müller (à différencier du muscle releveur de la paupière supérieure, sous la dépendance du III).

Ainsi, toute lésion le long de ce trajet entraînera un myosis et un ptosis du même côté (syndrome de Claude Bernard-Horner).

C. Annexes

1. Système oculomoteur

L'œil peut être mobilisé dans différentes directions grâce à six muscles striés (quatre muscles droits et deux muscles obliques), sous l'influence de l'innervation des nerfs oculomoteurs :

- le III ou nerf oculomoteur innerve les muscles droit supérieur, droit médial (anciennement dénommé droit interne), droit inférieur et oblique inférieur (ancien petit oblique) ; il assure de plus le réflexe photomoteur et l'accommodation ainsi que l'innervation du muscle releveur de la paupière supérieure ;
- le IV ou nerf trochléaire innerve le muscle oblique supérieur (ancien grand oblique) ;
- le VI ou nerf abducens innerve le muscle droit externe.

De plus, des *centres supranucléaires*, situés en amont des noyaux des nerfs oculomoteurs, permettent des mouvements synchrones des deux globes oculaires (centre de la latéralité, de l'élévation, etc.).

Ainsi, par exemple, dans le regard à droite, le centre de la latéralité assure par l'intermédiaire des noyaux du III et du VI la mise en jeu synchrone et symétrique du muscle droit interne de l'œil gauche et du muscle droit externe de l'œil droit.

2. Appareil de protection du globe oculaire

Celui-ci comprend :

- les *paupières* (fig. 1.5), formées par une charpente fibreuse rigide (le tarse) et un muscle (l'orbiculaire), qui permet l'occlusion palpébrale sous la dépendance du nerf facial; le clignement physiologique permet un étalement du film lacrymal à la surface de la cornée;
- la *conjonctive* (fig. 1.5) qui recouvre la face interne des paupières (conjonctive palpébrale ou tarsale) et la portion antérieure du globe oculaire (conjonctive bulbaire) jusqu'au limbe sclérocornéen;
- le *film lacrymal*, qui assure l'humidification permanente de la cornée; il est sécrété par la glande lacrymale principale, située de chaque côté à la partie supéro-externe de l'orbite, et par des glandes lacrymales accessoires situées dans les paupières et la conjonctive; il est évacué par les *voies lacrymales* qui communiquent avec les fosses nasales par le canal lacrymonasal (fig. 1.6). Une diminution de sécrétion lacrymale par une atteinte pathologique des glandes lacrymales peut être responsable d'un syndrome sec, mis en évidence par le *test de Schirmer* et le *break-up time* (voir chapitre 6); une obstruction des voies lacrymales peut entraîner l'apparition d'un larmoiement.

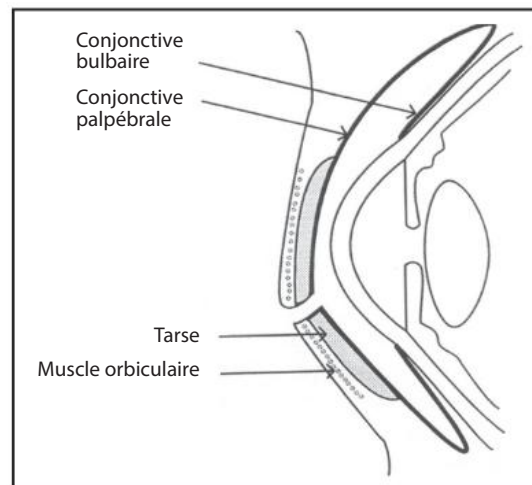


Fig. 1.5. Paupières et conjonctive.

II. Examen du malade en ophtalmologie

A. Interrogatoire

L'interrogatoire a pour but essentiel de préciser le *trouble visuel* :

- *baisse d'acuité visuelle* : elle peut intéresser la vision de près et/ou la vision de loin :
 - certaines affections entraînent préférentiellement une baisse d'acuité visuelle de loin (par exemple cataracte sénile),
 - d'autres génèrent à la fois une baisse d'acuité visuelle de loin et de près (par exemple les principales affections de la macula),
 - une baisse de vision de près isolée est due le plus souvent à une presbytie,
 - la baisse d'acuité visuelle peut être permanente ou transitoire; on parle alors d'amaurose transitoire (voir chapitre 8);

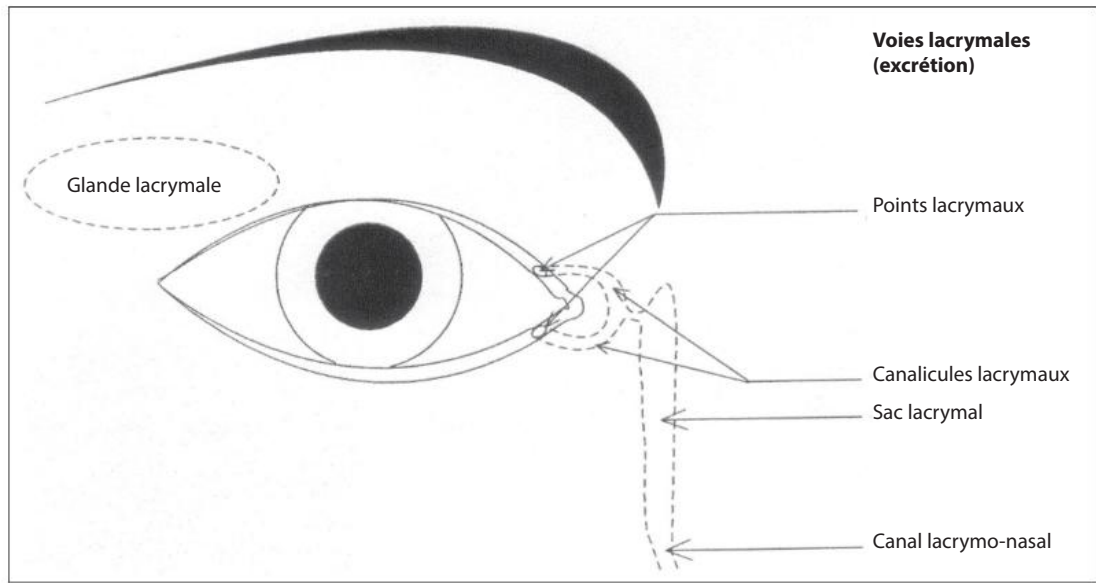


Fig. 1.6. Glande et voies lacrymales.

- *myodésopsies* (sensation de « mouches volantes » ou de « corps flottants ») et phosphènes (sensation d'éclairs lumineux) sont le plus souvent des signes bénins (dans le cadre d'un décollement postérieur du vitré), mais parfois révélateurs d'une déchirure rétinienne, d'une hémorragie intravitréenne ou d'un décollement de la rétine;
- *métamorphopsies* : il s'agit d'une déformation des lignes droites qui apparaissent ondulées et signent une atteinte maculaire;
- *héméralopie* : elle correspond à une gêne en vision crépusculaire ou lors du passage d'un milieu bien éclairé à l'obscurité, principal signe de la rétinopathie pigmentaire;
- *anomalie du champ visuel* ou *scotome*. Il peut s'agir :
 - d'un scotome central ou *cæocentral* : tache centrale sombre (scotome central relatif) ou complètement noire (scotome central absolu), associée à une baisse d'acuité visuelle; un scotome central et/ou des métamorphopsies sont facilement dépistés par les grilles d'Amsler (fig. 1.7),

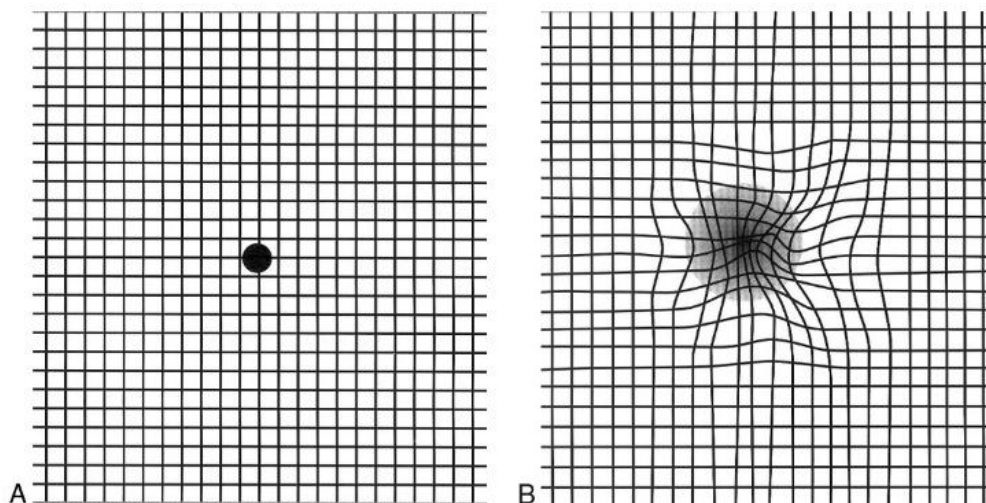


Fig. 1.7. Grille d'Amsler.

A. Sujet normal. B. Scotome central et métamorphopsies.

- d'une amputation du champ visuel périphérique qui peut être soit monoculaire, par atteinte rétinienne ou du nerf optique, soit binoculaire, par atteinte neurologique.

Un relevé précis du champ visuel est obtenu par la périmétrie (voir plus loin).

Le *mode d'installation des signes* doit impérativement être précisé :

- progressif, il évoque une affection d'évolution lente (par exemple cataracte, troubles de la réfraction, etc.);
- brutal, il évoque une atteinte sévère nécessitant une prise en charge urgente (par exemple métamorphopsies d'apparition brutale évoquant une forme compliquée de dégénérescence maculaire liée à l'âge [DMLA], baisse d'acuité visuelle brutale par occlusion artérielle rétinienne ou neuropathie optique).

Attention

Certaines affections sévères ne s'accompagnent d'une baisse d'acuité visuelle qu'à un stade évolué; c'est le cas du glaucome chronique et de la rétinopathie diabétique.

L'interrogatoire veille à caractériser le type de *douleurs* :

- superficielles :
 - minimes, à sensation de « grains de sable » évoquant une simple conjonctivite,
 - intenses, avec *photophobie* (crainte de la lumière) et *blépharospasme* (fermeture réflexe des paupières) évoquant un ulcère de la cornée;
- profondes :
 - modérées, évoquant une affection inflammatoire intraoculaire,
 - intenses, irradiées dans le territoire du trijumeau (par exemple glaucome aigu).

L'existence d'une *diplopie* (vision double) doit être recherchée; il peut s'agir d'une diplopie monoculaire ou binoculaire :

- diplopie monoculaire : diplopie par dédoublement de l'image au niveau de l'œil atteint, ne disparaissant pas à l'occlusion de l'autre œil;
- diplopie binoculaire : uniquement présente les deux yeux ouverts et disparaissant à l'occlusion de l'un ou l'autre des deux yeux.

L'interrogatoire précise l'évolution des signes :

- amélioration spontanée ou avec un traitement local (par exemple conjonctivite traitée par des collyres antibiotiques);
- symptomatologie stable;
- aggravation :
 - lente, traduisant en principe une affection peu sévère,
 - rapide, signe de gravité +++.

Enfin, l'interrogatoire doit recenser les éventuels antécédents oculaires :

- épisodes analogues antérieurs ?
- épisodes analogues dans l'entourage ?
- autres affections oculaires ?

B. Mesure de l'acuité visuelle

Voir [chapitre 2](#).

La mesure de l'acuité visuelle, qui est couplée à une étude de la réfraction, est réalisée séparément pour chaque œil et à deux distances d'observation ([fig. 1.8](#)) :

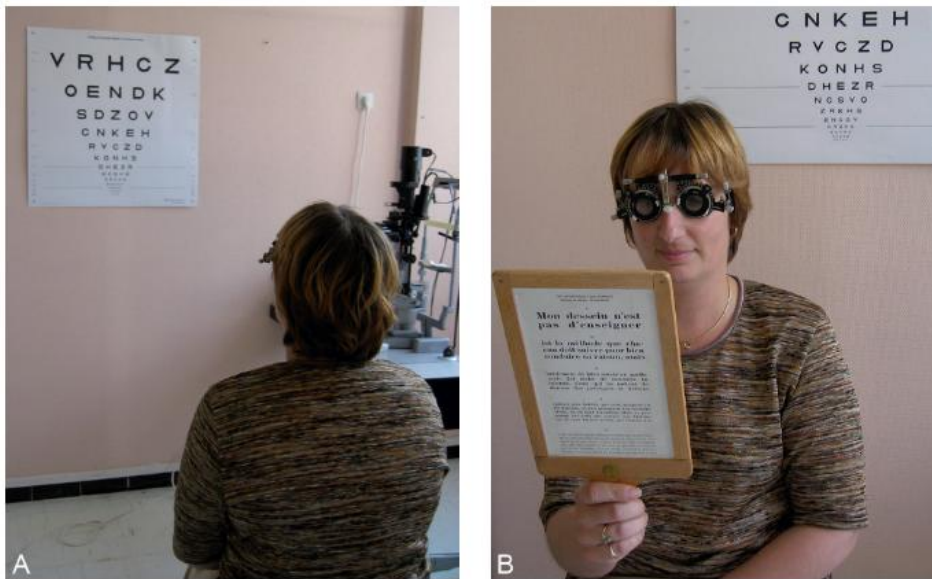

Fig. 1.8. Mesure de l'acuité visuelle de loin (A) et de près avec correction optique (B).

M R T V F U E N C X O Z D	10/10
D L V A T B K U E R S N	9/10
R C Y H O F M E S P A	8/10
E X A T Z H D W N	7/10
Y O E L K S F D I	6/10
O X P H B Z D	5/10
N L T A V R	4/10
O H S U E	3/10
M C F	2/10
Z U	1/10

Fig. 1.9. Échelle d'acuité visuelle de loin de type Monoyer.

- *de loin*, où l'échelle de lecture est placée à 5 mètres, l'acuité étant chiffrée en 10^{es} : l'échelle la plus utilisée est celle de Monoyer (fig. 1.9) utilisant des lettres de taille décroissante permettant de chiffrer l'acuité visuelle de 1 à 10/10 ;
- *de près* où l'échelle de lecture, qui comporte des caractères d'imprimerie de tailles différentes, est placée à 33 cm. L'échelle la plus utilisée est celle de Parinaud (fig. 1.10), qui est constituée d'un texte dont les paragraphes sont écrits avec des caractères de taille décroissante ; l'acuité visuelle de près est ainsi chiffrée de Parinaud 14 (P14) à Parinaud 1,5 (P1,5), la vision de près normale correspondant à P2.

L'acuité visuelle doit toujours être mesurée sans correction, puis avec correction optique éventuelle d'un trouble de la réfraction ou *amétropie*.




Fig. 1.10. Échelle d'acuité visuelle de près de Parinaud.

C. Examen du segment antérieur (fig. 1.11)

Une partie de l'examen peut être réalisée de façon directe (examen de la conjonctive, recherche d'une ulcération cornéenne, réflexe photomoteur), mais un examen fin nécessite l'utilisation d'une lampe à fente. Le biomicroscope (ou « lampe à fente ») est un microscope binoculaire présentant plusieurs grossissements et permettant de voir avec détail les différents éléments du segment antérieur. Son système d'éclairage particulier est constitué par une fente lumineuse qui permet d'effectuer une coupe optique des différentes structures du segment antérieur et d'en apprécier la transparence nécessaire à la vision.

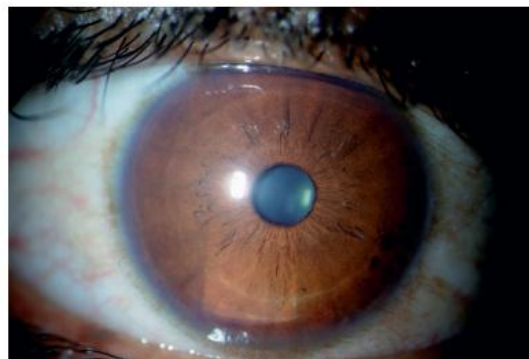


Fig. 1.11. Segment antérieur normal.

1. Examen de la conjonctive

L'examen peut relever :

- une rougeur conjonctivale (« œil rouge ») :
 - diffuse (fig. 1.12), sans ou avec sécrétions, évoquant une conjonctivite bactérienne (fig. 1.13),
 - localisée en plage hémorragique (par exemple hémorragie sous-conjonctivale, fig. 1.14 et 1.15),
 - prédominant autour du limbe sclérocornéen (« cercle périkeratique ») évoquant une kératite, un glaucome aigu par fermeture de l'angle ou une uvéite antérieure (fig. 1.16 à 1.18),
- un œdème conjonctival ou *chémosis* (fig. 1.19).

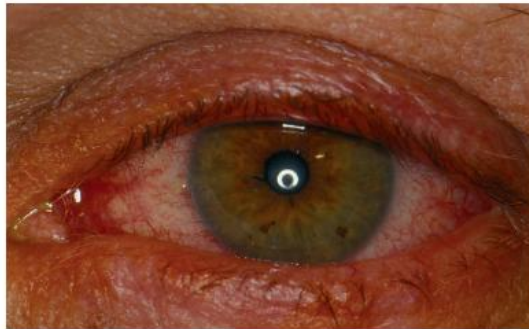


Fig. 1.12. Rougeur conjonctivale diffuse.

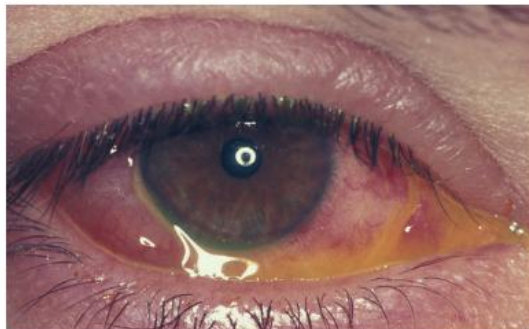


Fig. 1.13. Hémorragie sous-conjonctivale.

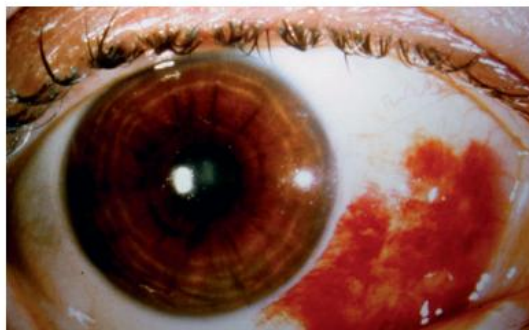

Fig. 1.14. Examen du cul-de-sac conjonctival inférieur.

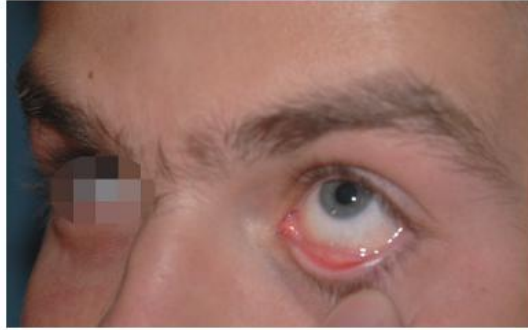


Fig. 1.15. Rougeur conjonctivale diffuse associée à des sécrétions (conjonctivite bactérienne).

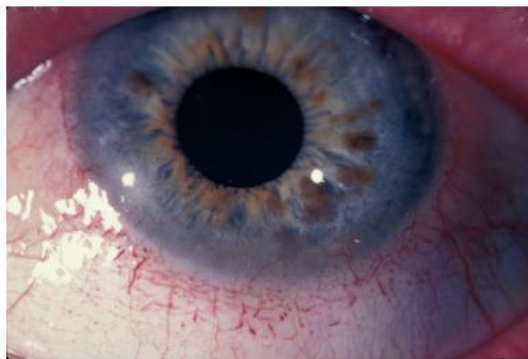

Fig. 1.16. Cercle périkératique.

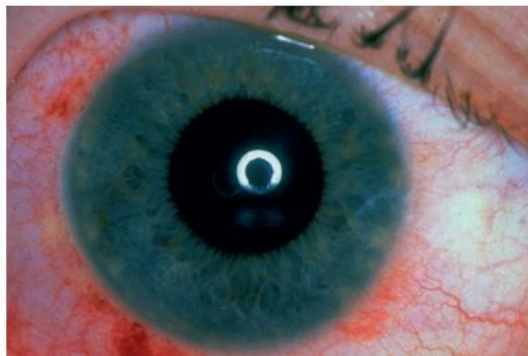

Fig. 1.17. Cercle périkératique.

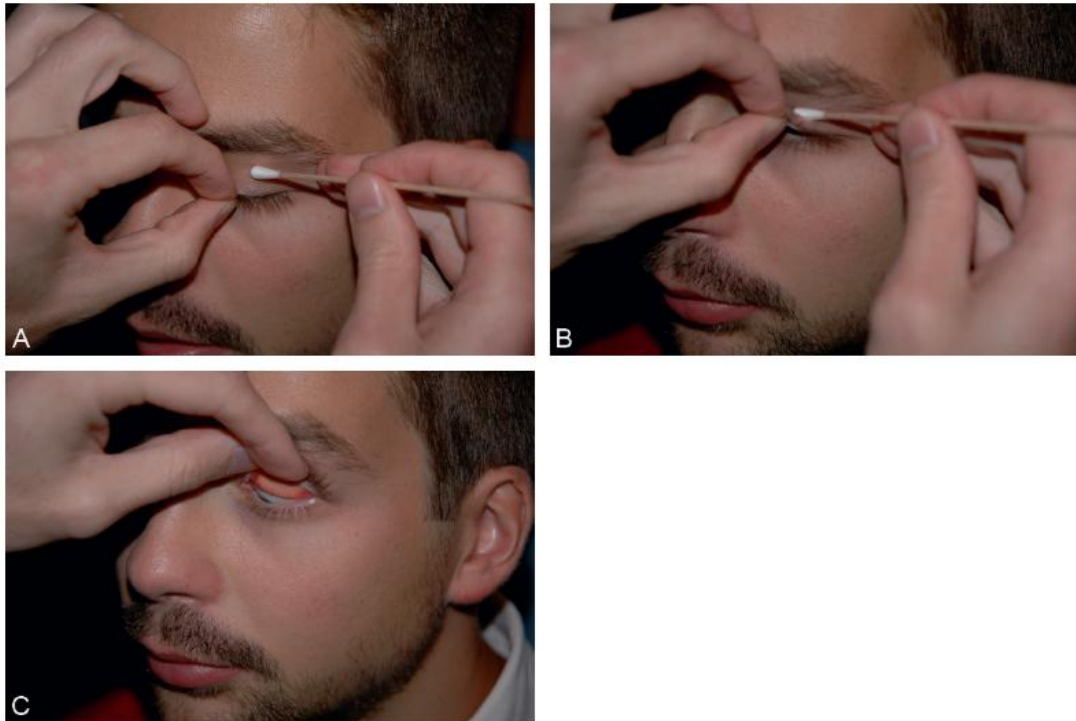


Fig. 1.18. A–C. Examen de la conjonctive palpébrale supérieure.

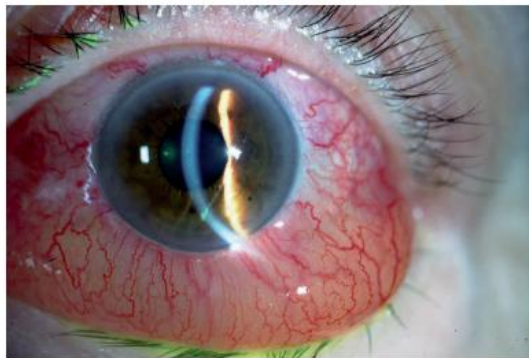

Fig. 1.19. Chémosis.

2. Examen de la cornée

La *transparence cornéenne* peut être diminuée de façon diffuse par un œdème cornéen (par exemple glaucome aigu, [fig. 1.20](#)) ou de façon localisée par une ulcération cornéenne ([fig. 1.21](#) et [1.22](#)).

L'instillation d'une goutte de fluorescéine permet de mieux visualiser une *ulcération cornéenne*, notamment si on l'examine avec une lumière bleue qui fait apparaître l'ulcération en vert ([fig. 1.23](#) et [1.24](#)).

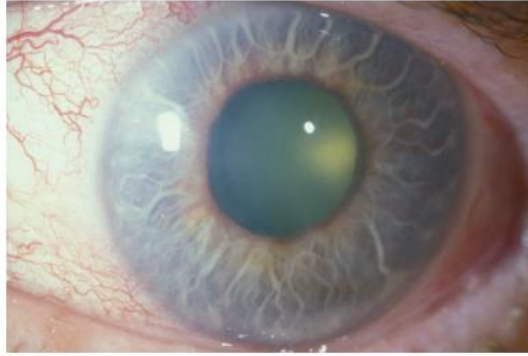

Fig. 1.20. Diminution de transparence diffuse de la cornée (glaucome aigu).

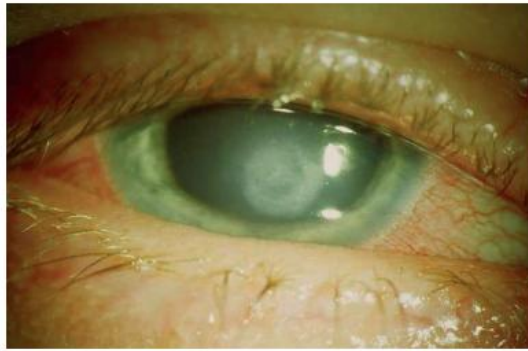

Fig. 1.21. Diminution de transparence localisée de la cornée (ulcération cornéenne).

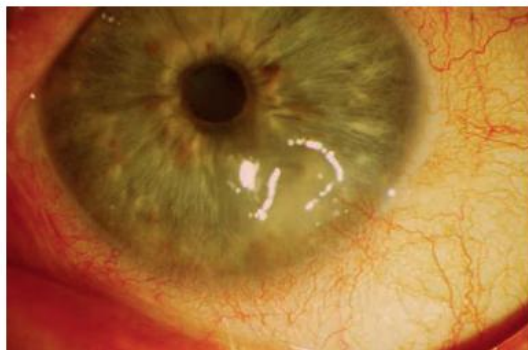


Fig. 1.22. Ulcération cornéenne.